associazione microbiologi clinici italiani

Ente del Terzo Settore

Rif.2023-11

PERCORSO DIAGNOSTICO

INFEZIONE CONGENITA DA VIRUS DELLA VARICELLA-ZOSTER

Gruppo di Lavoro Organizzativo dei Percorsi Diagnostici (GLOPD)

Coordinatore: Cristina Giraldi
c.giraldi54@gmail.com
Proprietà intellettuale di AMCLI ETS.

Nel caso i contenuti siano utilizzati è necessario citare il Percorso Diagnostico nel seguente modo: AMCLI ETS. Percorso Diagnostico - Infezione congenita da virus della varicella-zoster Rif. 2023-11.

Associazione Microbiologi Clinici Italiani ETS (AMCLI ETS)
Via C. Farini 81 - 20159 Milano - T. 02 66801190 - segreteriaamcli@amcli.it N. 26168 iscrizione RUNTS - sez. "G - altri enti del Terzo Settore" - Iscrizione REA MI - 1969948 C.F. 06653690153 - P.I. 12404560158

REFERENTE

Massimo De Paschale - UOC Microbiologia ASST Ovest Milanese, Legnano (MI)

GRUPPO DI LAVORO INFEZIONI A TRASMISSIONE VERTICALE

(GLITRAVE AMCLI)

ESTENSORI DEL DOCUMENTO:

Claudia Pavia - UOC Microbiologia ASST Ovest Milanese, Legnano (MI) - GLITRAVE AMCLI

Maurizio Zavattoni - Gruppo di Lavoro Infezioni a Trasmissione Verticale - GLITRAVE AMCLI

AMCLI associazione microbiologi clinici italiani Ente del Terzo Settore

REVISORI INTERNI

REVISORI ESTERNI

Teresa Bini - Malattie Infettive e tropicali, ASST Santi Paolo e Carlo Milano

Sommario

1. INTRODUZIONE 4
Il virus 4
Clinica e storia naturale 4
Epidemiologia 6
2. CONSEGUENZE DELL'INFEZIONE CONTRATTA IN GRAVIDANZA 7
Sindrome da varicella congenita 7
Varicella neonatale 8
Herpes zoster nei primi anni di vita 9
3. PREVENZIONE E TERAPIA 9
Vaccino 9
Immunoglobuline 10
Terapia 11
4. PERCORSO DIAGNOSTICO 12
Rischio di infezione in rapporto al tipo di contatto 13
Indagini di laboratorio per la valutazione dello stato immunitario 14
5. DIAGNOSI NELLA DONNA GRAVIDA 15
6. DIAGNOSI PRENATALE 16
7. DIAGNOSI NEL NEONATO 17

AMCLI associazione microbiologi clinici italiani Ente del Terzo Settore

1. INTRODUZIONE

Il virus

Il virus della varicella-zoster (VZV) o human herpes virus 3 (HHV3) è un virus a DNA appartenente all'Ordine Herpesvirales, Famiglia Herpesviridae, Sottofamiglia Alphaherpesvirinae, Genere Varicellovirus. Il virus è patogeno solo per l'uomo, nel quale provoca due distinte malattie: la varicella e l'herpes zoster (fuoco di S. Antonio). Il virus misura 175 nm di diametro, ha nucleocapside a simmetria icosaedrica con 162 capsomeri ed è rivestito da un tegumento proteico e più esternamente da un envelope lipoproteico contenente le glicoproteine virali.[1,2] Il genoma è costituito da una singola molecola di DNA a doppio filamento di circa 125000 paia di basi, contenente due regioni codificanti principali, una unica lunga (UL) e una unica corta (US), affiancate da regioni ripetute interne (IR) e terminali (TR). Il genoma contiene almeno 70 geni, 2/3 dei quali sono necessari per la replicazione virale. VZV ha due forme di replicazione una litica e una latente. Durante la fase di replicazione litica il genoma viene espresso sequenzialmente con produzione di proteine non strutturali immediate e precoci, enzimi precoci non stutturali e proteine tardive strutturali utilizzate per la formazione del capside, del tegumento e dell'envelope. Durante la fase latente il DNA assume una configurazione circolare con limitata espressione genica ed assenza di replicazione virale.

A secondo della sequenza genotipica analizzata i ceppi di VZV sono stati suddivisi nei genotipi

A (Africa/Asia), B e C (Europa e Nord America) e J (Giappone) oppure in genotipo E (Europa), genotipo J (giapponese) e genotipo M (mosaico), quest'ultimo ulteriormente suddiviso in genotipi M1, M2, M3 e M4.[3] Dall'analisi filogenetica dei genomi completi, i ceppi VZV potrebbero essere ampiamente raggruppati in 5 cladi (cladi 1 e 3: Europa/America settentrionale; clade 2: ceppi asiatici, in particolare Giappone; clade 4: alcuni ceppi dall'Europa; clade 5: ceppi indiani. Ulteriori genotipi e cladi sono in studio.[4-6]

Il virus penetra nelle cellule per endocitosi o per fusione dell'envelope con la membrana cellulare. La replicazione avviene nel nucleo con assemblaggio dei nucleocapsidi. Questi passano successivamente nel citoplasma attraverso la membrana nucleare e completano la loro maturazione a livello dell'apparato di Golgi, acquisendo l'envelope. Le particelle virali mature sono contenute in vescicole che migrano verso la superficie della cellula, dove fondono la loro membrana con quella cellulare liberando il virus nello spazio extracellulare. La propagazione dell'infezione può anche avvenire, come ad esempio nella cute, per passaggio diretto di particelle virali prive di envelope da cellula a cellula.[1]

Clinica e storia naturale

Nei Paesi a clima temperato, come l'Italia, la varicella è una malattia tipicamente infantile che si manifesta con febbre moderata, prurito, astenia, anoressia, mialgie e comparsa di tipiche lesioni vescicolose sulla cute e sulle mucose. Nei bambini il decorso della malattia è generalmente favorevole. Le complicanze, tranne che nei soggetti di età inferiore all'anno o immunocompromessi, sono rare (2-6% dei casi) e principalmente rappresentate da superinfezione batterica delle lesioni cutanee, epatite, glomerulonefrite, polmonite, congiuntivite, cheratite, encefalomielite, trombocitopenia.[7] Negli adulti la malattia è meno frequente che nei bambini, ma presenta spesso un

decorso più grave, con febbre più elevata, maggiore incidenza di complicanze e maggiore mortalità.[1,7,8] La polmonite varicellosa è la complicanza più comune nelle donne in gravidanza e può avere un decorso grave con rapida evoluzione verso l'insufficienza respiratoria. Si osserva più spesso nelle donne con varicella acquisita nel terzo trimestre di gravidanza o con storia di tabagismo, broncopneumopatie croniche, immunocompromissione. Nei soggetti immunocompromessi, specie quelli con leucemie o linfomi, l'esantema è sempre particolarmente intenso, spesso con aspetto emorragico ed è molto elevato il rischio di complicanze viscerali (polmonite, epatite, encefalite) con esito letale.

La varicella si tramette per contatto diretto. Il virus viene eliminato attraverso le secrezioni respiratorie ed il liquido vescicolare e penetra nell'ospite attraverso la congiuntiva e la mucosa delle prime vie respiratorie.[9]

L'incubazione è in media 14-16 giorni (range 8-21 giorni), ma può arrivare fino a 28 giorni nei soggetti trattati con immunoglobuline specifiche. I tempi possono essere più lunghi nei soggetti immunodepressi.[1,7,10] Una volta entrato nell'organismo attraverso la mucosa congiuntivale e respiratoria il virus si moltiplica nelle strutture linfatiche regionali.[1] Dopo 4-6 giorni ha luogo una prima viremia con disseminazione dell'infezione al fegato e ad altri organi seguita da una nuova replicazione virale. Dopo circa 14 giorni dal contagio (range 10-21 giorni), nel corso di una seconda viremia, il virus raggiunge le mucose e la cute, provocando la comparsa delle tipiche lesioni vescicolose.[7] In questa fase il virus raggiunge anche i gangli sensitivi dove persiste in uno stato di latenza per tutta la vita dell'ospite. Astenia, febbricola, mialgie possono talvolta precedere la comparsa del rash.

L'aspetto e l'evoluzione del rash sono caratteristici. Le lesioni iniziali sono costituite da macule che rapidamente progrediscono in papule, vescicole e pustole fino a croste.[7] Le lesioni cutanee sono contemporaneamente presenti in vari stati di sviluppo ed hanno distribuzione centrale, concentrandosi soprattutto sul tronco e sul volto, meno sugli arti. Il paziente è infettivo normalmente da 1-2 giorni prima del rash fino alla formazione delle croste.[11] Dopo l'infezione primaria (varicella) il virus rimane latente nei gangli cranici e spinali dell'ospite e può talvolta riattivarsi con comparsa di un herpes zoster.

L'infezione naturale induce una immunità di lunga durata che è mantenuta e rafforzata da riattivazioni endogene e/o da boosting esterni dopo esposizioni a VZV.[1] Generalmente un soggetto che ha avuto la varicella è considerato protetto dalla malattia a meno che non sia immunodepresso. [1,7,12,13] Persone con storia di varicella riesposte al virus possono sviluppare una reinfezione che rimane però generalmente asintomatica e può essere messa in evidenza solo da aumento del titolo anticorpale.[7,14]

L'immunità umorale indotta dall'infezione si esprime con la produzione di anticorpi virus-specifici che sono diretti verso componenti sia del capsomero che delle glicoproteine di superficie del virus. Nella fase acuta, le IgM sono i primi anticorpi a comparire 1-7 giorni dopo il rash; raggiungono il picco dopo 14 giorni (range 7-30) e scompaiono dopo 1-3 mesi, potendo tuttavia riapparire nelle reinfezioni e nelle riattivazioni.[3,15] Le IgM non sono sempre rilevabili in tutti i casi di varicella in forma conclamata, motivo per il quale la loro assenza non è indicativa di assenza d'infezione. Le IgA hanno lo stesso comportamento delle IgM e in caso di riesposizione o riattivazione possono ricomparire o aumentare di titolo.

Le IgG compaiono dopo circa 9-10 giorni dall'inizio del rash e raggiungono il picco dopo circa 60-70 giorni, diminuendo successivamente di titolo, per rimanere dosabili a basso

titolo per tutta la vita. Booster esterni (contatti con VZV esogeni o riattivazioni endogene) possono aumentare il loro titolo nel tempo.[1] L'immunità umorale non previene la latentizzazione del virus né la susseguente riattivazione in herpes zoster. Per contenere il virus durante la reinfezione e la riattivazione è importante l'immunità cellulo-mediata (CMI) in quanto la diffusione del virus nel corpo umano avviene soprattutto per via intracellulare.1 Una bassa (o assente) risposta CMI aumenta l'incidenza di herpes zoster anche in presenza di anticorpi specifici, come si riscontra nei soggetti anziani.

Epidemiologia

La varicella è una malattia ubiquitaria ed altamente contagiosa. Nei Paesi a clima temperato, come Nord America ed Europa, colpisce soprattutto i bambini piccoli, con stagionalità tra fine inverno e inizio primavera. In questi Paesi più del 90% della popolazione contrae l'infezione prima dei 15 anni, risultando rari i casi di malattia negli adulti.[3]

Secondo gli ultimi dati stratificati per età disponibili in Europa, il maggior numero di casi si è verificato nei bambini non vaccinati d'età inferiore ai 10 anni: il 3% dei casi aveva un'età inferiore a 1 anno, il 79% aveva 1-9 anni d'età, il 10% 10-14 anni, il 3% 15-19 anni e il 6% maggiore di 20 anni. Il 99,5% dei casi non era vaccinato.[16]

In Italia, dal 2003 al 2008 sono stati riportati mediamente 100.000 casi di varicella all'anno, dal 2009 si osserva una riduzione importante del numero di casi che scende a circa 60.000 l'anno e si mantiene costante fino al 2013. L'incidenza della malattia, negli ultimi dati disponibili, si è praticamente dimezzata, passando da 180 casi per 100.000 nel 2003 a 99 casi per 100.000 nel 2013. [16]

Solo il 5-7% dei casi si verifica negli adulti, dove però la mortalità è circa il 35%.[7,17] In Italia la sieroprevalenza negli adulti è comunque inferiore a quella di molti Paesi europei, con conseguente maggiore percentuale di donne in gravidanza suscettibili all'infezione (12-13% contro 5%).[18,19, 20]

L'epidemiologia è diversa nei Paesi tropicali dove manca una spiccata stagionalità e buona parte della popolazione acquisisce l'infezione in età più avanzata rispetto ai Paesi a clima temperato. L'età più avanzata di infezione e la maggiore severità della malattia negli adulti possono essere pertanto responsabili dell'incremento della morbilità e mortalità da varicella e delle sue complicanze, anche a livello fetale, osservata nei Paesi tropicali.

Negli ultimi anni l'epidemiologia nei Paesi industrializzati sta progressivamente cambiando sia per l'aumento dell'immigrazione che per una maggiore diffusione della vaccinazione, che ha portato ad una riduzione dei casi di malattia del 57-95% in tutte le fasce di età.

2. CONSEGUENZE DELL'INFEZIONE CONTRATTA IN GRAVIDANZA

Nei Paesi a clima temperato l'incidenza della varicella in gravidanza è molto bassa (0,1-3 casi per 1000 gravidanze) perché la maggior parte delle donne ha contratto l'infezione nell'infanzia e risulta pertanto protetta.[1,21-23]

Contrarre una varicella nel periodo gestazionale può essere grave sia per la madre che per il feto/neonato. Negli adulti l'infezione può essere infatti più grave che nei bambini con maggiore rischio di complicanze come encefalite, epatite e soprattutto polmonite.[24] Tra queste complicanze la polmonite varicellosa è quella che si osserva con maggiore frequenza in gravidanza (5-20% casi), soprattutto nel terzo trimestre.[13,24] In passato era gravata da elevata mortalità (20-45% casi), che si è attualmente ridotta (0-14% casi) grazie ai farmaci antivirali e al miglioramento delle tecniche di respirazione assistita.[8,9,24,25]

Se viene sfortunatamente acquisita in gravidanza, la varicella può essere trasmessa nell'8-24% dei casi al feto, con conseguenze differenti a seconda dell'epoca gestazionale dell'infezione materna.[21,26,27] Nelle prime 20-28 settimane la varicella può causare aborto, anche se non tutti sono d'accordo e gravi malformazioni fetali note come Sindrome da varicella congenita (SVC), mentre nelle ultime 4 settimane di gravidanza una varicella neonatale.[9,25,28] L'infezione intrauterina può inoltre provocare la comparsa di herpes zoster nella prima infanzia.

La trasmissione materno-fetale del virus avviene generalmente per via ematogena tranplacentare e si può verificare durante entrambe le fasi viremiche presenti nel periodo di incubazione, anche se la seconda viremia sembrerebbe avere un ruolo preminente rispetto alla prima.[11] Più raramente l'infezione intrauterina può avvenire per via ascendente da lesioni presenti nel canale del parto.

Nelle donne con herpes zoster il rischio di infezioni al feto invece è praticamente nullo: lo zoster localizzato nella madre (i pochi dati presenti in letteratura stimano un 0.15-2 casi di herpes zoster x 1000 gravidanze) non sembra essere associato a infezione al feto né in utero, nè nel periodo perinatale perchè i neonati sono protetti dagli anticorpi materni passati passivamente, anche quando la madre presenta le lesioni cutanee a livello dei dermatomeri che innervano l'utero (T10-L1).[21, 22, 26,28]

Sindrome da varicella congenita

La Sindrome da varicella congenita (SVC) è molto rara, riscontrandosi in meno dell'1% delle donne con varicella acquisita nelle prime 20-28 settimane di gravidanza.[11,21,29-31] Dai dati aggregati di 9 studi di coorte eseguiti tra il 1986 e il 2002 l'incidenza di questa sindrome è infatti risultata pari allo 0,70% durante l'intera gravidanza e allo 0,91% nelle prime 20 settimane. Relativamente al trimestre, l'incidenza è risultata pari a 0,55% nel primo, 1,4% nel secondo e 0% nel terzo. Nessun caso di SVC è stato segnalato prima della 3ª o dopo la 28ª settimana di gravidanza. Nel periodo tra 21 e 28 settimana i casi di SVC sono rari e riportati in letteratura soprattutto come "case report".[24]

Le manifestazioni cliniche della SVC comprendono lesioni cicatriziali della pelle (con distribuzione dermatomerica), ipoplasia degli arti con ipoplasia muscolare, anomalie oculari (microftalmia, alterazioni della cornea, cataratta, corioretinite), anomalie del SNC (tra cui calcificazioni cerebrali, microcefalia, convulsioni) e con minor frequenza anomalie uditive, cardiache, gastro-intestinali e genito-urinarie.[11,21,28,29] L'infezione

intrauterina può inoltre essere causa di parto pretermine e di rallentata crescita intrauterina.

Nei neonati con SVC la mortalità è elevata, potendo arrivare al 30% nel 1° mese di vita. La morte è più spesso dovuta ad insufficienza respiratoria secondaria a reflusso gastroesofageo intrattabile o paralisi diaframmatica. I neonati che sopravvivono possono comunque vivere a lungo, anche se con esiti più o meno gravi. Il 12% di questi bambini presenta ritardi di sviluppo psicomotorio e il 15% un herpes zoster nei primi anni di vita.[11,12,21,25,32,33] Le lesioni della SVC sono verosimilmente dovute ad una riattivazione herpes zoster simile dell'infezione che si verifica subito dopo la varicella fetale e questa ipotesi è suffragata dal fatto che le lesioni a carico della cute e degli arti mostrano una distribuzione dermatomerica simile a quella che si osserva nell'herpes zoster.[11,34] Il breve periodo di latenza tra infezione primaria e riattivazione è probabilmente dovuto all'immaturità dell'immunità cellulo-mediata fetale.

Il rischio di aborto spontaneo da varicella è dibattuto. Alcuni autori hanno riportato una incidenza di aborto spontaneo del 3% nel primo trimestre e dell'8% nel secondo trimestre, mentre altri non hanno rilevato differenze tra le gestanti con varicella e le altre donne in gravidanza.[9,21,25,28]

Varicella neonatale

Si osserva quando la madre acquisisce la varicella dopo la 36ª settimana di gravidanza. In questo caso il 50% dei feti contrae l'infezione ed il 20-30% dei neonati presenta dopo la nascita i sintomi della varicella.[9]

La malattia può avere un decorso più o meno grave in rapporto al tempo trascorso tra la comparsa del rash nella madre ed il parto.

Quando la varicella materna compare da 20 giorni a 7 giorni prima del parto, la varicella neonatale ha generalmente un decorso benigno e non fatale, in quanto il neonato ha ricevuto in utero anticorpi protettivi materni.[7,11] Fanno eccezione i neonati prematuri (<28 settimane) e di peso <1000 g che sono comunque a rischio di sviluppare una varicella grave per insufficiente trasferimento di anticorpi materni e per immaturità del sistema immunitario.[35] Di conseguenza, in caso di parto programmato è consigliato evitarlo nei 5-7 giorni dopo l'inizio del rash materno per permettere il passaggio passivo degli anticorpi.[9]

Quando invece la varicella materna compare da 7 giorni prima a 7 giorni dopo parto, due terzi dei neonati si infettano e la metà presenta i sintomi di una varicella grave per mancanza di anticorpi protettivi materni e per immaturità del sistema immunitario.[11,21,32] La mortalità, generalmente secondaria a polmonite, è particolarmente alta (20-30% in assenza di terapia - 7% in presenza di terapia) quando la madre sviluppa il rash tra 5 giorni prima e 2 giorni dopo il parto.[7,25]

Poiché il periodo di incubazione della varicella trasmessa dalla madre al feto a livello intrauterino è di 10-12 giorni (ma può scendere a 4 giorni), la varicella osservata nei neonati dopo il 10-12° giorno dalla nascita viene ritenuta di probabile origine post-natale, mentre quella che compare prima dei 10-12 giorni di origine intrauterina.[12,21,25]

Herpes zoster nei primi anni di vita

L'herpes zoster infantile può essere una manifestazione clinica dell'infezione congenita da VZV. Si può osservare sia in bambini con SVC che in bambini asintomatici alla nascita, se l'infezione avviene dopo la 24 settimana di gestazione.[36] L'incidenza è nel primo caso del 15%, mentre nel secondo variabile dallo 0,8% all'1,7% a seconda che la madre abbia avuto la varicella nel primo o nel secondo trimestre di gravidanza.[21,22,25,27] L'herpes zoster infantile si manifesta generalmente nei primi due anni di vita ed ha normalmente un decorso benigno con risoluzione delle lesioni cutanee in 1-3 settimane. Limitate le complicanze, rappresentate soprattutto da infezioni batteriche secondarie, depigmentazione della cute e cicatrici.

Poiché l'herpes zoster può essere l'unica manifestazione clinica dell'infezione congenita da VZV è importante che i bambini che presentano la malattia vengano controllati anche per altri eventuali segni occulti dell'infezione intrauterina, in particolare a livello oculare (corioretinite varicellosa).[22]

3. PREVENZIONE E TERAPIA

Vaccino

Per la prevenzione della varicella è da molti anni disponibile un vaccino costituito da virus della varicella zoster vivo attenuato, derivato dal ceppo OKA, sia come vaccino monovalente (V) che quadrivalente combinato con quello di morbillo, parotite, rosolia (MPRV).[7] Attualmente sono raccomandati regimi vaccinali a due dosi perché più efficaci rispetto a quelli a una dose sia in termine di protezione dalla malattia che di tasso di sieroconversione. Anche con i regimi a 2 dosi sono comunque possibili casi di varicella post-vaccinale da VZV wild-type (breakthrough varicella), legati a fallimento vaccinale o a perdita della protezione. Queste forme si caratterizzano per l'esordio a distanza di più di 42 giorni dalla vaccinazione, la sintomatologia attenuata e lo scarso numero di lesioni cutanee (<50).[7]

Il vaccino si è dimostrato efficace nel prevenire con una dose la malattia nell'80-85% dei casi e le forme gravi nel 95-100% dei casi soprattutto nei bambini sotto i 10 anni di età (ma anche del 74% negli adulti).[3,7,37,38] In seguito alla vaccinazione si ha la risposta umorale con produzione di anticorpi che compaiono dopo 3-5 settimane dalla vaccinazione e possono perdurare per 20 anni e la risposta cellula-mediata che compare dopo 4 giorni nel 50% dei vaccinati.[39] Generalmente la vaccinazione è più robusta nei bambini che negli adulti. La sieroconversione dopo la prima dose è circa del 87-100% e del 97-100% dopo 2 dosi (a secondo dei vari studi) nei bambini sani, mentre negli adulti solo il 78% risponde dopo la prima dose, ma la risposta sale al 94-99% dopo la seconda dose. Il titolo anticorpale può diminuire nel tempo, ma booster esterni possono provocarne un nuovo aumento.

Gli effetti indesiderati più comuni dopo la vaccinazione sono dolore o arrossamento nella sede di iniezione, febbre e rash di lieve entità.

Nel bambino il calendario vaccinale indica una prima dose di vaccino all'età di 13-15 mesi e una seconda dose all'età di 5-6 anni.[40] Negli adolescenti e negli adulti ancora suscettibili sono raccomandate due dosi a distanza di almeno 4 settimane. A seconda dell'età del soggetto e dello stato immunitario nei confronti di morbillo, parotite e rosolia è anche possibile la co-somministrazione del vaccino monovalente per la

varicella con il vaccino trivalente MPR o l'uso del vaccino tetravalente MPRV.[40] L'impiego di quest'ultimo nei bambini comporta però un maggiore rischio di convulsioni febbrili dopo la prima dose (1 caso su 2600-2700 vaccinazioni).

Il vaccino può essere utilizzato anche per la prevenzione post-esposizione nei soggetti suscettibili esposti a varicella o herpes zoster. La somministrazione del vaccino entro 3-5 giorni dall'esposizione si è infatti dimostrata efficace nel prevenire o rendere meno grave la malattia nel 70-100% dei casi.[7] Tuttavia, essendo un vaccino vivo attenuato non è indicato nei soggetti immunocompromessi, nei soggetti con ipersensibilità a componenti del vaccino e nelle donne in gravidanza.[10] Il vaccino dovrebbe invece essere offerto alle donne non immuni prima del concepimento per prevenire l'infezione in gravidanza ed i possibili danni per il feto e il neonato o nel periodo postpartum, non essendo controindicato per l'allattamento.[7,41] In caso di vaccinazione la gravidanza deve essere evitata per almeno 4 settimane dopo ciascuna dose.[37] L'accidentale somministrazione del vaccino nelle 4 settimane precedenti il concepimento o durante la gravidanza non viene comunque considerata una ragione per interrompere la gravidanza.[42]

La trasmissione del virus vaccinale da una persona appena vaccinata ad un contatto suscettibile sembra essere estremamente rara e si verifica soprattutto in presenza di un rash post-vaccinal.[7,9] E' comunque opportuno che i soggetti vaccinati evitino il contatto stretto con persone a rischio, comprese le donne in gravidanza, per 6 settimane dopo la vaccinazione.

La vaccinazione per la varicella è consigliata soprattutto a persone che per motivi professionali hanno un elevato rischio di contrarre l'infezione, come ad esempio il personale scolastico, oppure di trasmettere l'infezione a soggetti a rischio di gravi complicanze, come ad esempio gli operatori sanitari. Con la Legge n. 119 del 31 luglio 2017, è stata introdotta l'obbligatorietà del vaccino anti varicella, anti-morbillo, anti-rosolia e anti-parotite in Italia. Tale obbligo sarà soggetto a revisione ogni tre anni in base ai dati epidemiologici e delle coperture vaccinali

I soggetti che ricevono il vaccino per la varicella non devono usare acido acetilsalicilico e salicilati (per il rischio della sindrome di Reye)

Immunoglobuline

Le immunoglobuline specifiche anti VZV (VZIG) sono immunoglobuline ottenute da donatori con alto titolo anticorpale. La somministrazione di VZIG per la profilassi post esposizione o per la riduzione della gravità della varicella si è dimostrata efficace in vari contesti clinici fra cui la profilassi post-esposizione delle donne gravide non immuni e nel trattamento dei neonati nelle seguenti situazioni:[9,21,31,43-46]

- nati da madri con varicella esordita in prossimità del parto (da 7 giorni prima a 7 giorni dopo, e soprattutto da 5 giorni prima del parto a 2 giorni dopo) mentre non è necessaria se la varicella materna è comparsa prima o dopo questo periodo[7,9,30]
- nati pretermine <28 settimane o con peso alla nascita ≤1000 g esposti durante il periodo neonatale alla varicella, indipendentemente da storia materna di pregressa varicella o vaccinazione[7,11]
- nati pretermine ≥ 28 settimane esposti alla varicella nel periodo neonatale e con madri senza evidenza di immunità per la varicella.[7,11]

Per i neonati la somministrazione delle VZIG non è indicata se la varicella è già presente in forma sintomatica.[47]

La somministrazione delle immunoglobuline nelle donne in gravidanza esposte alla varicella, sembrerebbe ridurre l'infezione fetale ma non annullare la possibilità di SVC.[9,21,25,37,48]

In Italia sono attualmente disponibili immunoglobuline per uso endovenoso (Varitect® CP 25 IU/ml solution for infusion). Tale preparazione, di uso esclusivamente ospedaliero, è importata dall'estero e distribuita con modalità indicate dall'Agenzia Italiana del Farmaco (http://www.aifa.gov.it). Per la prevenzione della varicella in gravidanza esse devono essere somministrate entro 72-96 ore dall'esposizione.

Negli Stati Uniti d'America invece la somministrazione intramuscolare di immunoglobuline anti VZV (VariZIG), trova impiego fino a 10 giorni dal contatto.

La dose varia in base alla formulazione farmaceutica (intramuscolare o endovenosa). Nell'adulto la posologia è 125 IU/10 kg di peso corporeo, con dose massima di 625 IU se somministrate per via intramuscolare e di 25 IU/kg se somministrate per via endovenosa.

Nel neonato la dose minima raccomandata è di 62,5 IU per via intramuscolare quando il peso corporeo è ≤ 2 kg e di 125 IU, sempre per via intramuscolare, quando il peso corporeo è compreso tra 2,1 e 10 kg. Per via endovenosa la dose consigliata dal Gruppo di Studio di Infettivologia Neonatale della SIN è di 125 IU entro 96 ore di vita.[49,50]

Le VZIG non prevengono totalmente la varicella nel neonato (il 50% presenta comunque i sintomi della malattia), ma ne riducono la gravità e la mortalità.

Le immunoglobuline trovano indicazione anche nella terapia di supporto nell'infezione da varicella grave o complicata in pazienti immunocompromessi o in neonati a rischio di disseminazione.

La somministrazione di immunoglobuline può compromettere l'efficacia di vaccini contenenti virus vivi attenuati. Pertanto, è consigliabile eseguire tali vaccinazioni dopo almeno tre mesi

Terapia

L'aciclovir è un analogo sintetico della guanina capace di inibire la replicazione di molti herpesvirus umani, compreso VZV ed è il farmaco più usato per il trattamento della varicella.[25] Rispetto al placebo si è dimostrato efficace nel ridurre la durata e la gravità della malattia se somministrato entro 24 ore dalla comparsa del rash sia in soggetti immunocompromessi che immunocompetenti.[11,13] Relativamente all'uso in gravidanza, l'impiego è ancora dibattuto per mancanza di studi adeguati in donne in gravidanza. Il farmaco è comunque utilizzabile in gravidanza, in quanto non sono stati evidenziati effetti teratogeni nell'animale e nei casi studiati non sono state rilevate differenze nella frequenza e nel tipo di anomalie congenite nelle donne trattate rispetto alla popolazione generale. Per l'uso in gravidanza l'aciclovir viene preferito ad altri antivirali, come ad esempio il suo profarmaco valaciclovir, in quanto meglio studiato.

Vi è generale consenso nell'uso dell'aciclovir nelle forme gravi di malattia e quando la varicella compare dopo la 20ª settimana di gravidanza, stante il maggiore rischio di polmonite varicellosa nella seconda parte della gravidanza mentre più controverso è l'impiego del farmaco nelle prime 20 settimane.[8-10,12,13,32] In questo periodo della gravidanza rischi e benefici della terapia dovrebbero essere discussi con la donna prima dell'eventuale uso.

Aciclovir passa la placenta e può essere rilevato nel liquido amniotico, nel sangue cordonale e in altri tessuti fetali, ma non ci sono evidenze che migliori o prevenga le manifestazioni della SVC.[10-12]

L'aciclovir viene normalmente utilizzato per via orale alla dose di 800 mg 5 volte al giorno per 5-7 giorni. Nei casi gravi il farmaco può essere somministrato anche per via endovenosa alla dose di 10 mg/kg ogni 8 ore per 5-7 giorni.

L'Aciclovir viene usato anche nel neonato con varicella neonatale per ridurre la gravità della malattia e le sue complicanze. Gli schemi terapeutici consigliati dal Gruppo di Studio di Infettivologia Neonatale della SIN sono i seguenti: 10-20 mg/kg endovena ogni 8 ore per 5-7 giorni seguiti da 20 mg/kg/dose per via orale 4 volte al giorno per altri 7 giorni oppure 10 mg/kg/dose per via orale 4 volte al giorno per 10 giorni.[49]

L'uso dell'aciclovir nei neonati con SVC è stato descritto solo in pochi casi. Il farmaco sembrerebbe comunque bloccare la progressione della malattia a livello oculare e neurologico.

4. PERCORSO DIAGNOSTICO

Quando una donna in gravidanza ha un contatto con un soggetto con varicella (generalmente un bambino) o herpes zoster, il medico deve innanzitutto verificare se la paziente è immune o ancora suscettibile all'infezione e se il contatto è stato significativo per acquisire l'infezione. L'anamnesi può dare importanti informazioni sullo stato immunitario della donna in quanto il ricordo di varicella è predittivo di immunità nel 90-99% dei soggetti, almeno nei Paesi a clima temperato.[13,20,51]

Anche il ricordo di una vaccinazione per la varicella può avere lo stesso significato, ma solo se sono state somministrate due dosi di vaccino (protezione ottenuta negli adulti: 99% con due dosi, 78% con una dose di vaccino). Naturalmente il tempo tra la vaccinazione e il momento dell'esposizione va attentamente valutato poichè gli anticorpi compaiono dopo 3-5 settimane dalla vaccinazione.[13,20]

Se manca il ricordo della malattia o della vaccinazione oppure se il ricordo è incerto oppure, ancora, se la donna proviene da Paesi tropicali (il ricordo di varicella è in questo caso meno predittivo di immunità rispetto alle donne nate in Paesi a clima temperato) è opportuno eseguire un test sierologico per verificare lo stato immunitario per VZV. Fino al 70-90% delle persone che non ricordano la varicella risultano comunque immuni per VZV quando vengono sottoposte a screening sierologico.[13,51]

Il test sierologico dovrebbe essere eseguito il più rapidamente possibile, in modo da poter effettuare, se la donna non è immune, la profilassi con VZIG.[9,25] Da tener presente che gli anticorpi rilevati entro 7-10 giorni dal contatto sono considerati essere acquisiti prima dell'esposizione. Il risultato dei test sierologi è atteso entro 24-48 ore in quanto le VZV IgG, in caso di negatività, devono essere somministrate entro 96 ore dal contatto.[9,13] La somministrazione delle VZI deve essere ripetuta in caso di nuovo contatto con un soggetto con varicella o herpes zoster, se sono trascorse 3 settimane dall'ultima dose.

Poiché la somministrazione di immunoglobuline non è sempre efficace nel prevenire l'infezione, le donne che ricevono la profilassi devono essere considerate potenzialmente infettanti per 8-28 giorni dal contatto. In questo periodo devono essere sorvegliate per la comparsa di eventuali sintomi della malattia. Le donne che non

sviluppano la malattia dovrebbero essere informate della possibilità di eseguire dopo il parto la vaccinazione per la varicella.[7]

Di conseguenza:

- Le donne con ricordo di varicella o di vaccinazione con 2 dosi di vaccino o con sierologia positiva per VZV-IgG possono essere rassicurate perché immuni e non necessitano di ulteriori controlli.

- Le donne con sierologia negativa per VZV IgG e con un contatto significativo con un soggetto con infezione da VZV dovrebbero ricevere la proposta di effettuare la profilassi con VZIG per prevenire o attenuare la malattia e per ridurre il rischio di fetopatia, anche se su questo vi sono opinioni contrastanti.

Per definire se un contatto è stato significativo devono essere valutati il tipo di malattia da VZV (varicella, herpes zoster, varicella post-vaccinale da ceppo wild-type oppure OKA) ed il tempo di esposizione. In generale per la varicella si considera significativo un contatto faccia-faccia per 5 minuti (ad esempio conversare con una persona) o la permanenza nella stessa stanza per 15 minuti.[9,10,25] Anche i contatti ripetuti, come quelli che avvengono tra i membri della stessa famiglia, comportano un elevato rischio di contagio.

Rischio di infezione in rapporto al tipo di contatto

- **Varicella.** E' il tipo di contatto più pericoloso. La varicella è infatti una malattia infettiva estremamente contagiosa con un rischio di trasmissione orizzontale molto alto (61%-100% dei contatti suscettibili).[7] La contagiosità inizia 1-2 giorni prima della comparsa del rash e prosegue per 5-7 giorni dopo il rash, fino alla formazione delle croste.[11] La trasmissione avviene, oltre che per contatto con le lesioni cutanee, anche per via aerea attraverso le secrezioni respiratorie del malato. Il rischio di varicella congenita da madre che sviluppa varicella in gravidanza è stato descritto precedentemente, mentre la trasmissione da infezione asintomatica o reinfezione è stata ipotizzata, ma non è stata documentata.[32]
- **Herpes zoster.** Comporta meno rischi di contagio rispetto alla varicella. La trasmissione orizzontale avviene con frequenza inferiore (16% dei soggetti suscettibili) ed è più facile nelle forme generalizzate di herpes zoster e nelle forme localizzate in zone cutanee esposte (ad esempio herpes zoster oftalmico) rispetto a quelle localizzate in zone cutanee non esposte (ad esempio herpes zoster toracico o lombare).[9] L'herpes zoster localizzato in gravidanza non si associa con infezione fetale, anche quando la madre presenta le lesioni cutanee a livello dei dermatomeri che innervano l'utero (T10-L1) perché i neonati sono protetti dagli anticorpi trasmessi passivamente dalla madre.[22,26]
- **Rash post-vaccinale da ceppo wild-type.** Il rischio di infezione orizzontale è del 12-37% se la malattia si manifesta con la tipica sintomatologia attenuata (assenza di febbre, poche lesioni cutanee (<50) costituite da papule che tendono a non evolvere in vescicole), mentre è simile a quello della varicella se il numero di lesioni cutanee è superiore a 50.[52] Il rischio di varicella congenita è considerato comunque più bassa che nei non vaccinati, ma non ci sono dati se non "case-report" che non riportano conseguenze fetali.[25] In ogni caso le misure profilattiche e terapeutiche da prendere sono le stesse per i casi di contatto con varicella classica.[25]

- **Rash post-vaccinale da virus attenuato (ceppo OKA).** La trasmissione orizzontale da soggetto vaccinato a contatto suscettibile è molto rara e sembra limitata ai soggetti che sviluppano un rash (4-6% dopo la prima dose, 1% dopo la seconda dose).[7,9] L'infezione secondaria da ceppo OKA è spesso asintomatica o si manifesta con una sintomatologia lieve, ma non sembra comportare rischi per il feto. E' però importante verificare se la varicella che si sviluppa entro i 42 giorni dalla vaccinazione è provocata dal virus vaccinale o da eventuale contatto con virus wild type che, se acquisito in gravidanza, può invece comportare rischi fetali.
  Il genoma virale non è stato trovato nel latte dopo vaccinazione nè sono stati segnalati casi di trasmissione con il latte nelle vaccinate post-partum per cui le donne vaccinate post parto possono allattare.

In caso di sintomatologia in atto, le donne che hanno la malattia dovrebbero rivolgersi al medico alla comparsa dei primi sintomi ed essere isolate fino ad evoluzione crostosa del rash. La gestione dovrebbe essere multidisciplinare. Il trattamento con aciclovir per via orale è normalmnete indicato nelle donne con varicella esordita da non più di 24 ore dopo la 20ª settimana di gravidanza. Deve essere invece valutato in base alla situazione clinica nelle donne con malattia esordita da non più di 24 ore prima della 20ª settimana di gravidanza. Le donne con forme gravi di varicella o complicanze dovrebbero essere ospedalizzate e trattate con aciclovir per via endovenosa. Il ricovero dovrebbe essere considerato anche nelle donne con condizioni di rischio per un decorso più grave della malattia (immunocompromissione, tabagismo, malattie respiratorie croniche).

Tutte le donne con diagnosi di varicella dovrebbero effettuare un monitoraggio ecografico della gravidanza con primo esame a distanza di almeno 5 settimane dalla comparsa del rash. In caso di riscontro di lesioni ecografiche fetali andrà proposta, dipendentemente dall'epoca gestazionale, l'esecuzione di una amniocentesi.

Se la varicella si manifesta a termine di gravidanza andrà posticipato, se possibile, il parto di 7 giorni dalla comparsa del rash materno, per ridurre la gravità della varicella nel neonato.

In tutti i casi di varicella in gravidanza dovrà essere informato prima del parto il neonatologo del punto nascita.

Indagini di laboratorio per la valutazione dello stato immunitario

Per la diagnosi sierologica sono oggi largamente utilizzati, per la semplicità di esecuzione e la possibilità di automazione, test ELISA (enzyme-Linked Immunosorbent Assay), CLIA (ChemiLuminescence ImmunoAssay) e ELFA (Enzime Linked Fluorescent Assay) che utilizzano antigeni del virus intero.[53] Questi test hanno una sensibilità adeguata per rilevare l'immunità secondaria all'infezione naturale, ma risultano spesso non sufficientemente sensibili nel rilevare quella post-vaccinale.[3,7,13] Gli anticorpi prodotti dopo vaccinazione sono infatti a titolo più basso di un logaritmo rispetto all'infezione naturale. Per questo motivo sono stati sviluppati test più sensibili, come i test gpELISA che utilizzano come antigene le glicoproteine virali purificate e i test CLIA con determinazione quantitativa degli anticorpi anti VZV standardizzati con standard internazionali.[47,54,55] Questi test consentono di differenziare con più facilità i soggetti protetti da quelli non protetti, anche in presenza di bassi titoli anticorpali.[48]

Per verificare una eventuale pregressa infezione potrebbe essere indagata anche la risposta cellulo-mediata, ma i test per la risposta cellulo mediata non sono

normalmente utilizzabili in routine e sono eseguiti solo in centri specializzati e di ricerca.

5. DIAGNOSI NELLA DONNA GRAVIDA

La diagnosi di varicella è generalmente clinica quando la malattia si presenta con la tipica sintomatologia. Il laboratorio diventa determinante quando il quadro clinico è atipico (varicella post-vaccinale, varicella in soggetti trattati con immunoglobuline o immunocompromessi) oppure quando è necessaria una diagnosi differenziale con altre patologie (infezioni da Herpes simplex virus (HSV) e enterovirus, morsi/punture da artropodi, reazioni allergiche come la Sindrome di Stevens-Johnson, malattie dermatologiche come la ptiriasi lichenoide varicelliforme acuta o la psoriasi guttata).[3,7]

La diagnosi di laboratorio della varicella si basa soprattutto sulla ricerca del virus nei materiali biologici. Meno utile è invece la ricerca degli anticorpi specifici. Oggi sono considerate il gold standard per la diagnosi le metodiche di biologia molecolare.[3] Tra queste la real time PCR è quella che dà maggiore affidamento per il basso rischio di contaminazione, la velocità e facilità di esecuzione, l'alta sensibilità e specificità.[56] Questi test sono anche utili in casi di varicella comparsa 7-42 giorni dopo vaccinazione, nei casi di herpes-zoster nei vaccinati dopo 42 giorni dalla vaccinazione e in casi di sospetta trasmissione del virus vaccino per distinguere tra virus vaccino, virus wild type o potenziali ricombinanti vaccino-wild-type.[3] Esistono poi alcuni test multiplex in grado di rilevare e differenziare HSV-1, HSV-2 e VZV in campioni provenienti da lesioni cutanee e mucocutanee, risultando quindi utili in caso di lesioni cutanee di non chiara eziologia e nei pazienti immunodepressi.[57]

Vari materiali biologici possono essere usati per i test di biologia molecolare: tamponi cutanei e muco-cutanei, liquor, BAL, secrezioni nasofaringee, sangue, liquidi intraoculari, tessuto corneale, liquido amniotico. Nella varicella i campioni di elezione sono le vescicole e le croste. Recentemente è stata dimostrata la possibilità di utilizzare per la diagnosi molecolare anche altri materiali, come macule e papule e questo potrebbe rivelarsi molto utile per identificare le forme con sintomatologia atipica, come la varicella post-vaccinale, che si presentano solo con macule/papule.[58]

Una volta che le lesioni si sono completamente risolte, la probabilità di trovare DNA virale con la PCR scende praticamente a zero.[3] Altri materiali possono essere importanti per alcune manifestazioni extracutanee: l'esecuzione su broncolavaggio può essere utile per distinguere le polmoniti virali da quelle dovute a superinfezioni batteriche, mentre il liquido cefalo-rachidiano (CSF) è utile per i casi di encefalite.

Come indicato in precedenza, la sierologia è di scarsa utilità diagnostica nella fase acuta della malattia, potendo risultare falsamente negativa nei soggetti immunodepressi o falsamente positiva nei soggetti trasfusi o per cross-reattività con HSV-1.[59] Il risultato dei test per la ricerca delle IgM e delle IgG specifiche deve essere sempre interpretato con cautela. Le IgM possono essere infatti indice di una infezione acuta o recente, ma possono anche essere presenti nelle reinfezioni e nelle riattivazioni.[3] I test per le IgM possono inoltre dare risultati falsamente positivi in presenza di alti titoli di IgG oppure possono risultare negativi se il prelievo viene eseguito troppo precocemente dopo la comparsa del rash.[3,7] In uno studio è stato ad esempio rilevato che solo il 25% dei soggetti con varicella accertata mediante test PCR era IgM positivo dopo 0-3 giorni dal rash.[58] In altri studi la percentuale di soggetti IgM

positivi saliva al 48% se il prelievo era eseguito entro 4 giorni e al 77% se eseguito più tardivamente a 1-7 giorni dal rash.[15,60]

Le IgG in assenza di IgM indicano normalmente una pregressa infezione. Il loro riscontro nella fase acuta della malattia può essere diagnostico solo se viene documentata la sieroconversione oppure un aumento del titolo di almeno 4 volte in due prelievi eseguiti a distanza di 7-10 giorni.[60] La diagnosi richiede pertanto diversi giorni, a volte anche qualche settimana (in alcuni casi le IgG possono non essere ancora dosabili dopo 2 settimane dal rash) e quindi tempi molto più lunghi rispetto alla PCR. Dove è stata studiata l'utilità della differenza di titolo delle IgG in fase acuta, questa si è dimostrata indicativa solo nel 33% dei casi in confronto alla PCR.[58]

Una certa utilità può avere la determinazione dell'avidità delle IgG nel differenziare tra infezione primaria (avidità debole) e pregressa o riattivazione o reinfezione (avidità forte) discriminando quindi tra varicella e herpes zoster. Devono, però essere attentamente presenti alcuni punti quali: il test utilizzato, in quanto i tempi di maturazione osservati delle IgG (40-80 giorni) dipendono dal tipo di test; lo stato immunitario del soggetto (immunocompromesso o immunocompetente); età del paziente (le reinfezioni negli anziani possono presentare avidità debole come anche alcuni casi di infezioni ricorrenti nei bambini), il tempo dalla vaccinazione (1^ o 2^ dose); il tempo intercorso tra il prelievo e la comparsa del rash o l'esposizione; la variabilità individuali (low responder alla vaccinazione possono mantenere nel tempo bassi titoli anticorpali e debole avidità nel tempo); il tipo di infezione (non è utile nei casi di rash postvaccinale perché è probabile che l'avidità sia già alta come risposta alla vaccinazione).[61] Inoltre i test per avidità non sono ancora ampiamente disponibili.

6. DIAGNOSI PRENATALE

La diagnosi dell'infezione fetale da VZV si basa sull'ecografia e sulla ricerca del DNA virale nel liquido amniotico. Ormai poco utilizzata è invece la ricerca delle IgM nel sangue cordonale perché poco sensibile (IgM dosabili solo nel 25% dei feti infetti) e associata a maggiori rischi ostetrici.[21]

L'ecografia è una tecnica non invasiva molto utile per identificare i feti con SVC in quanto può rilevare molte delle malformazioni caratteristiche di questa sindrome (cicatrici cutanee, deformità degli arti, microcefalia, idrocefalo, calcificazioni in organi e tessuti molli, ritardo di sviluppo intrauterino, polidramnios).[26,62] Essa permette inoltre di definire l'entità del danno fetale e di avere quindi indicazioni sull'outcome postnatale. L'ecografia è consigliata alla 16-20 settimana di gestazione e andrebbe eseguita ad almeno 5 settimane dal rash materno (prima di 4 settimane non sono infatti visibili anomalie fetali) e andrebbe ripetuta nel corso della gravidanza, perché le malformazioni fetali possono comparire anche molte settimane dopo la varicella materna.[9]

L'assenza di anomalie ecografiche non esclude l'infezione fetale, in quanto alcune lesioni possono non essere visibili con l'ecografia.[32] In ogni caso quando i controlli ecografici prenatali risultano nella norma è molto probabile che il feto, se infetto, risulti asintomatico alla nascita, visto che la maggior parte delle infezioni fetali guariscono in utero senza lasciare esiti.

Nella seconda parte della gravidanza la risonanza magnetica fetale può essere utile per evidenziare o meglio definire eventuali danni a carico del SNC. La maggiore sensibilità

di questa metodica consente infatti di rilevare anomalie del SNC non visibili con l'ecografia perché più discrete o meno comuni.

La ricerca del DNA virale nel liquido amniotico mediante PCR è il metodo di scelta per la diagnosi prenatale dell'infezione da VZV. Il prelievo di liquido amniotico va effettuato non prima di 5 settimane dall'infezione materna per evitare falsi negativi.[12,27] Il limite maggiore della ricerca del VZV-DNA nel liquido amniotico è che la sua presenza non è automaticamente espressione di danno fetale.[27,63] Solo una bassa percentuale di feti VZV-DNA positivi nel liquido amniotico presenta infatti alla nascita una SVC.[27] Nella diagnosi prenatale della varicella l'amniocentesi con ricerca del DNA virale sembra pertanto avere un forte valore predittivo negativo, ma uno scarso valore predittivo positivo.[9] Di conseguenza nelle donne con varicella acquisita in gravidanza la maggior parte degli Autori consiglia di eseguire un monitoraggio ecografico della gravidanza e di effettuare la ricerca del DNA virale con l'amniocentesi solo in caso di riscontro di malformazioni fetali, per confermare la diagnosi e per escludere altre cause di fetopatia (lesioni fetali simili a quelle di VZV possono essere causate da coxsackie B e HSV).[10,25] Anche altre situazioni come Microphthalmia Dermal Aplasia Sclerodermia (MIDAS) o Microphthalmia with Linear Skin defects (MLS) possono dare malformazioni e l'infezione materna con varicella essere solo una coincidenza.[64]

E' stata riportata la possibilità della ricerca del VZV DNA anche nei villi coriali ma i dati disponibili sono pochi e poco convincenti.[32] Anche in questo caso il riscontro di DNA virale mediante PCR non è sempre espressione di infezione fetale per la possibile contaminazione col sangue materno o per infezione della placenta senza trasmissione al feto. L'isolamento virale su colture cellulari del liquido amniotico e la ricerca delle IgM nel sangue fetale sono oggi poco utilizzate in quanto poco sensibili.[21] La ricerca delle IgM, usata prima dell'avvento dell'era PCR, dava infatti risultati positivi solo nel 25% dei casi e richiedeva per il prelievo di sangue fetale l'uso di una procedura più invasiva e più rischiosa dell'amniocentesi.[21]

7. DIAGNOSI NEL NEONATO

In seguito ad un'infezione materna da virus della varicella-zoster, nella maggior parte dei casi il neonato nasce sano e senza conseguenze a lungo termine sulle performances intellettive o sul neurosviluppo, ma in in una minoranza di casi può essere necessario fare diagnosi di infezione congenita o varicella neonatale.

La diagnosi sierologica di infezione congenita da virus della varicella-zoster non è sempre agevole perché solo il 25% dei neonati presenta IgM specifiche alla nascita.[12,21,32] Negli altri casi, vista la breve emivita della IgG materne, la diagnosi si basa sul riscontro nel sangue del bambino di IgG virus specifiche dopo il 7° mese di vita.[35] Per questo motivo sono stati proposti per la diagnosi nel neonato i seguenti criteri clinici e di laboratorio:

- varicella materna durante la gravidanza;
- presenza nel neonato di lesioni cutanee a distribuzione dermatomerica e/o di ipoplasia degli arti e/o anomalie neurologiche o visive;
- infezione fetale documentata su liquido amniotico o riscontro di anomalie ecografiche fetali in assenza di diagnosi prenatale invasiva
- comparsa di herpes zoster nella prima infanzia

VZV DNA mediante PCR può essere ricercato in diversi campioni clinici del neonato (es. lesioni muco-cutanee, tampone cavo orale, tampone rettale, tampone congiuntivale, liquido cerebrospinale).[65] La coltura virale non è consigliata perché poco sensibile come è poco sensibile la ricerca di IgM nel sangue: se la positività può essere indicativa di infezione, la negatività non la esclude.[11,21,22,25,32] Gli esami di biologia molecolare sono ugualmente indicati quando si presentano casi di rare tipologie di malformazioni non caratteristiche o quando il rapporto tra infezione materna e malformazioni congenite rimane dubbia.

Infine, l'indagine sul neonato per varicella neonatale è indicata quando vi è la necessità di una diagnosi differenziale con altre infezioni congenite o perinatali che possono dare manifestazioni cliniche simili alla varicella, come ad esempio HSV, enterovirus o sifilide.[22] Anche nella varicella neonatale la diagnosi dovrebbe essere messa in relazione con una varicella materna nell'ultimo mese di gravidanza.

AMCLI
associazione microbiologi clinici italiani
Ente del Terzo Settore

8. BIBLIOGRAFIA

1)Gabutti G.VZV infection: epidemiology and prevention. *J Prev Med Hyg* 2007; 48: 65-71

2) Cohen JI, Straus SS, Arvin A. Varicella-zoster virus, replication, pathogenesis and management. In: Knipe DM, Howley PM. Fields virology. Philadelphia: Lippincott-Raven Publishers, 2007: 2774-2818.

3)Schmid DS, Jumaan AO. Impact of varicella vaccine on varicella-zoster virus dynamics. *Clin Microbiol Rev* 2010; 23: 202-217.

4) Breuer J, Grose C, Norberg P, Tipples G, Schmid DS. A proposal for a common nomenclature for viral clades that form the species varicella-zoster virus: summary of VZV Nomenclature Meeting 2008, Barts and the London School of Medicine and Dentistry, 24-25 July 2008. J Gen Virol 2010; 91: 821–828

5) Jensen NJ, Rivailler P, Tseng HF, Quinlivan ML, Radford K, Folster J, Harpaz R, LaRussa P, Jacobsen S, Scott Schmid D. Revisiting the genotyping scheme for varicella-zoster viruses based on whole-genome comparisons. *J Gen Virol* 2017; 98:1434-1438.

6) Rodríguez-Castillo A, Vaughan G, Ramírez-Gonzalez JE, Escobar-Gutierrez A. Simultaneous Cocirculation of Both European Varicella-Zoster Virus Genotypes (E1 and E2) in Mexico City. *J Clin Microbiol* 2010; 48: 1712-1715.

7) Center for Disease Control and Prevention (CDCP). Epidemiology and Prevention of Vaccine-Preventable Diseases. Chapter 22: Varicella. The Pink Book: Course Textbook - 14th Edition 2021. Available at http://www.cdc.gov/vaccines/pubs/pinkbook/varicella.html.

8) Smego RA Jr, Asperilla MO. Use of acyclovir for varicella pneumonia during pregnancy. *Obstet Gynecol* 1991; 78: 1112-1116.

9) Royal Colege of Obstetricians and Ginaecologists. Chickenpox in Pregnancy: Green-top Guideline N.13. 2015. Available at https://www.rcog.org.uk/en/guidelines-research-services/guidelines/gtg13/

10) Shrim A, Koren G, Yudin MH, Farine D; Maternal Fetal Medicine Committee. Management of varicella infection (chickenpox) in pregnancy. *J Obstet Gynaecol Can* 2012; 34: 287-292.

11) Tan MP, Koren G. Chickenpox in pregnancy: revisited. *Reprod Toxicol* 2006; 21: 410-420.

12) Lamont RF, Sobel JD, Carrington D, Mazaki-Tovi S, Kusanovic JP, Vaisbuch E, Romero R. Varicella-zoster virus (chickenpox) infection in pregnancy. *BJOG* 2011; 118: 1155-1162.

13) Bailey H. Screening for varicella in pregnancy. External review against programme appraisal criteria for the UK National Screening Committee (UKNSC). NSC UK National Screening Committee. July 2015 Available at: https://legacyscreening.phe.org.uk/policydb_download.php?doc=558

14) Gershon AA. Chickenpox, Measles, and Mumps. In Remington JS, Klein JO. Infectious Diseases of the Fetus and Newborn Infant. Philadelphia: W.B Saunders Company, 2001: 683-732

15) Sauerbrei A, Eichhorn U, Schacke M, Wutzler P. Laboratory diagnosis of herpes zoster. *J Clin Virol* 1999; 14: 31-36.

16) Varicella surveillance report 2010 https://www.ecdc.europa.eu/sites/default/files/media/en/publications/Publications/varicella_report_2010_euvacnet.pdf

17) EUVAC.NET. A surveillance community network for vaccine preventable infectious diseases. Varicella vaccination overview in European countries. Varicella sureveillance. Available at: https://www.ecdc.europa.eu/en/varicella/surveillance-reports

18) de Melker H, Berbers G, Hahné S, Rümke H, van den Hof S, de Wit A, Boot H. The epidemiology of varicella and herpes zoster in The Netherlands: implications for varicella zoster virus vaccination. *Vaccine* 2006; 24: 3946-3952.

19) Gabutti G, Rota MC, Guido M, De Donno A, Bella A, Ciofi degli Atti ML, Crovari P; Seroepidemiology Group. The epidemiology of Varicella Zoster Virus infection in Italy. *BMC Public Health* 2008; 8:372

20) Nardone A, de Ory F, Carton M, Cohen D, van Damme P, Davidkin I, Rota MC, de Melker H, Mossong J, Slacikova M, Tischer A, Andrews N, Berbers G, Gabutti G, Gay N, Jones L, Jokinen S, Kafatos G, de Aragón MV, Schneider F, Smetana Z, Vargova B, Vranckx R, Miller E. The comparative sero-epidemiology of varicella zoster virus in 11 countries in the European region. *Vaccine* 2007; 25: 7866-7872.

21) Enders G, Miller E, Cradock-Watson J, Bolley I, Ridehalgh M. Consequences of varicella and herpes zoster in pregnancy: prospective study of 1739 cases. *Lancet* 1994; 343: 1548-1551.

22) Sauerbrei A, Wutzler P. The congenital varicella syndrome. *J Perinatol* 2000; 20: 548-554.

23) Troughton JA, Crealey G, Crawford V, Coyle PV. Management of varicella contacts in pregnancy: VZIG or vaccination? *J Clin Virol* 2009; 46: 345-348.

24) Harger JH, Ernest JM, Thurnau GR, Moawad A, Thom E, Landon MB, Paul R, Miodovnik M, Dombrowski M, Sibai B, Van Dorsten P, McNellis D; National Institute of Child Health and Human Development Network of Maternal-Fetal Medicine Units. Frequency of congenital varicella syndrome in a prospective cohort of 347 pregnant women. *Obstet Gynecol* 2002; 100: 260-265.

25) Sauerbrei A. Review of varicella-zoster virus infections in pregnant women and neonates. *Health* 2010; 2: 143-152.

26) Enders G, Miller E. Varicella and herpes zoster in pregnancy and the newborn. In: Arvin AM, Gershon AA. Varicella-Zoster Virus Virology and Clinical Mangement. Cambridge: University Press, 2000: 317–347.

27) Mouly F, Mirlesse V, Méritet JF, Rozenberg F, Poissonier MH, Lebon P, Daffos F. Prenatal diagnosis of fetal varicella-zoster virus infection with polymerase chain reaction of amniotic fluid in 107 cases. *Am J Obstet Gynecol* 1997; 177: 894-898.

28) Pastuszak AL, Levy M, Schick B, Zuber C, Feldkamp M, Gladstone J, Bar-Levy F, Jackson E, Donnenfeld A, Meschino W, Koren G. Outcome after maternal varicella infection in the first 20 weeks of pregnancy. *N Engl J Med* 1994; 330: 901-905.

29) Alkalay Al, Pomerance JJ, Rimoin DL. Fetal varicella syndrome. J Pediatr 1987;111:320–3. Acyclovir Pregnancy Registry and Valacyclovir Pregnancy Registry. Final study report. 1 June 1984 through 30 April 1999. Glaxo Welcome; 1999.

30) Prober CG, Gershon AA, Grose C, McCracken GH Jr, Nelson JD. Consensus: varicella-zoster infections in pregnancy and the perinatal period. *Pediatr Infect Dis J* 1990; 9: 865-869.

31) Health Protection Agency. Guidance on Viral Rash in Pregnancy: Investigation, Diagnosis and Management of Viral Rash Illnes or Exposure to Viral Rash Illnesss, in Pregnancy. Version 1, January 2011. 4.1.4. Chichenpox: page 20. Available at: https://www.nhsggc.org.uk/media/225108/1294740918985.pdf

32) Mandelbrot L. Fetal varicella - diagnosis, management, and outcome. *Prenat Diagn* 2012; 32: 511-518

33) Schulze A, Dietzsch HJ. The natural history of varicella embryopathy: a 25-year follow-up. *J Pediatr* 2000; 137: 871-874.

34) Higa K, Dan K, Manabe H. Varicella-zoster virus infections during pregnancy: hypothesis concerning the mechanisms of congenital malformations. *Obstet Gynecol* 1987; 69: 214-222.

35) Gershon AA, Raker R, Steinberg S, Topf-Olstein B, Drusin LM. Antibody to Varicella-Zoster virus in parturient women and their offspring during the first year of life. *Pediatrics* 1976; 58:692-696.

36) Rodríguez-Fanjul X, Noguera A, Vicente A, González-Enseñat MA, Jiménez R, Fortuny C. Herpes zoster in healthy infants and toddlers after perinatal exposure to varicella-zoster virus: a case series and review of the literature. *Pediatr Infect Dis J* 2010; 29: 574-576.

37) Marin M, Güris D, Chaves SS, Schmid S, Seward JF; Advisory Committee on Immunization Practices, Centers for Disease Control and Prevention (CDC). Prevention of varicella: recommendations of the Advisory Committee on Immunization Practices (ACIP). *MMWR Recomm Rep* 2007; 56: 1-40.

38) Marin M, Meissner HC, Seward JF. Varicella prevention in the United States: a review of successes and challenges. *Pediatrics* 2008; 122: e744-51.

39) Laboratory Diagnosis of Varicella Zoster Virus Infections. Available at: http://virology-online.com/viruses/VZV5.htm Accessed: 04 April 2016

40) Istituto Superiore di Sanità: Piano nazionale di prevenzione vaccinale (Pnpv) 2017-2019

41) Bohlke K, Galil K, Jackson LA, Schmid DS, Starkovich P, Loparev VN, Seward JF. Postpartum varicella vaccination: is the vaccine virus excreted in breast milk? *Obstet Gynecol* 2003; 102: 970-977.

42) Wilson E, Goss MA, Marin M, Shields KE, Seward JF, Rasmussen SA, Sharrar RG. Varicella vaccine exposure during pregnancy: data from 10 Years of the pregnancy registry. *J Infect Dis* 2008; 197 Suppl 2: S178-184.

43) Levin MJ, Duchon JM, Swamy GK, Gershon AA. Varicella zoster immune globulin (VARIZIG) administration up to 10 days after varicella exposure in pregnant women, immunocompromised participants, and infants: Varicella outcomes and safety

AMCLI Associazione Microbiologi Clinici Italiani Ente del Terzo Settore

results from a large, open-label, expanded-access program. *PLoS One*. 2019 ;14(7):e0217749.

44) Nanthakumar MP, Sood A, Ahmed M, Gupta J. Varicella Zoster in pregnancy. *Eur J Obstet Gynecol Reprod Biol*. 2021;258:283-287. doi: 10.1016/j.ejogrb.2021.01.009. Epub 2021 Jan 12. PMID: 33494028.

45) Centers for Disease Control and Prevention. Updated Recommendations for Use of VariZIG — United States, 2013. *MMWR* 2013; 62: 574-576.

46) Trotta M, Borchi B, Niccolai A, Venturini E, Giaché S, Sterrantino G, Colao MG, Rossolini GM, Bartoloni A, Zammarchi L. Epidemiology, management and outcome of varicella in pregnancy: a 20-year experience at the Tuscany Reference Centre for Infectious Diseases in Pregnancy. Infection. 2018;46(5):693-699.

47) Holland P, Isaacs D, Moxon ER. Fatal neonatal varicella infection. *Lancet* 1986; 2: 1156.

48) Boxall EH, Maple PA, Rathod P, Smit E. Follow-up of pregnant women exposed to chicken pox: an audit of relationship between level of antibody and development of chicken pox. *Eur J Clin Microbiol Infect Dis* 2011; 30: 1193-1200.

49) SIN Manuale di Infettivologia Neonatale, terza edizione, A cura di Chryssoula Tzialla, Roberto Pedicino, Ilaria Stolfi Ottobre 2022

50) Duchon JM, Levin MJ, Gershon AA. Safety and Varicella Outcomes in In Utero-Exposed Newborns and Preterm Infants Treated With Varicella Zoster Immune Globulin (VARIZIG): A Subgroup Analysis of an Expanded-Access Program. *J Pediatric Infect Dis Soc*. 2020;9(4):449-453.

51) Watson B, Civen R, Reynolds M, Heath K, Perella D, Carbajal T, Mascola L, Jumaan A, Zimmerman L, James A, Quashi C, Schmid S. Validity of self-reported varicella disease history in pregnant women attending prenatal clinics. *Public Health Rep* 2007; 122: 499-506.

52) Seward JF, Zhang JX, Maupin TJ, Mascola L, Jumaan AO. Contagiousness of varicella in vaccinated cases: a household contact study. JAMA 2004; 292: 704-708. [PMID: 15304467 DOI: 10.1001/jama.292.6.704]

53) De Paschale M, Clerici P. Microbiology laboratory and the management of mother-child varicella-zoster virus infection. *World J Virol* 2016; 5: 97–124

54) Centers for Disease Control and Prevention. Chickenpox (Varicella). Interpreting Laboratory Tests. Available at https://www.cdc.gov/chickenpox/lab-testing/lab-tests.html

55) Li S, Chan IS, Matthews H, Heyse JF, Chan CY, Kuter BJ, Kaplan KM, Vessey SJ, Sadoff JC. Inverse relationship between six week postvaccination varicella antibody response to vaccine and likelihood of long term breakthrough infection. *Pediatr Infect Dis* J 2002; 21: 337-342.

56) Mendelson E, Aboudy Y, Smetana Z, Tepperberg M, Grossman Z. Laboratory assessment and diagnosis of congenital viral infections: Rubella, cytomegalovirus (CMV), varicella-zoster virus (VZV), herpes simplex virus (HSV), parvovirus B19 and human immunodeficiency virus (HIV). *Reprod Toxicol* 2006; 21: 350-382.

57) Fan F, Stiles J, Mikhlina A, Lu X, Babady NE, Tang YW. Clinical validation of the Lyra direct HSV 1+2/VZV assay for simultaneous detection and differentiation of three herpesviruses in cutaneous and mucocutaneous lesions. *J Clin Microbiol* 2014; 52: 3799-3801

58) Leung J, Harpaz R, Baughman AL, Heath K, Loparev V, Vázquez M, Watson BM, Schmid DS. Evaluation of laboratory methods for diagnosis of varicella. *Clin Infect Dis* 2010; 51: 23-32.

59) Krah DL. Assays for antibodies to varicella-zoster virus. *Infect Dis Clin North Am* 1996; 10: 507-527.

60) Weinmann S, Chun C, Mullooly JP, Riedlinger K, Houston H, Loparev VN, Schmid DS, Seward JF. Laboratory diagnosis and characteristics of breakthrough varicella in children. *J Infect Dis* 2008; 197 Suppl 2:S132-138.

61) Ralf-Herbert Kneitz , Jörg Schubert, Franz Tollmann, Wolfgang Zens, Klaus Hedman, Benedikt Weissbrich A new method for determination of varicella-zoster virus immunoglobulin G avidity in serum and cerebrospinal fluid *BMC Infect Dis* 2004 Sep 8;4:33.

62) Guerra B, Simonazzi G, Puccetti C, Lanari M, Farina A, Lazzarotto T, Rizzo N. Ultrasound prediction of symptomatic congenital cytomegalovirus infection. *Am J Obstet Gynecol* 2008; 198: 380.e1-7.

63) Lécuru F, Taurelle R, Bernard JP, Parrat S, Lafay-pillet MC, Rozenberg F, Lebon P, Dommergues M. Varicella zoster virus infection during pregnancy: the limits of prenatal diagnosis. *Eur J Obstet Gynecol Reprod Biol* 1994; 56: 67-68.

64) Johansson AB, Rassart A, Blum D, Van Beers D, Liesnard C. Lower-limb hypoplasia due to intrauterine infection with herpes simplex virus type 2: possible confusion with intrauterine varicella-zoster syndrome. *Clin Infect Dis* 2004; 38: e57-62.

65) Fan F, Day S, Lu X, Tang YW. Laboratory diagnosis of HSV and varicella zoster virus infections. *Future Virol* 2014; 9: 721-731.

associazione microbiologi clinici italiani ente del terzo settore

Allegato 1 - Flowchart VARICELLA neonato

Algoritmo per la gestione del neonato da madre esposta a VZV durante la gravidanza

- Stabilire timing infezione materna
- Valutazione clinica

Neonato asintomatico

- Follow-up anticorpale delle IgG specifiche fino a 7 mesi di vita per evidenziare l'infezione intrauterina
- Follow-up clinico nei primi anni di vita per evidenziare la comparsa di herpes zoster
- Immunoglobuline nel neonato esposto

- nati da madri con varicella esordita da 7 giorni prima a 7 giorni dopo il parto
- nati pretermine (<28 settimane) e <1000g se esposti dopo il parto (indipendentemente da storia materna di pregressa varicella o vaccinazione)
- nati pretermine (≥28 settimane) esposti nel periodo neonatale e con madri senza evidenza di immunità per la varicella

Neonato con varicella

- Diagnosi clinica: in casi dubbi, eseguire la ricerca di VZV-DNA nelle lesioni cutanee
- valutare eventuale terapia

Neonato con SVC

- Ricerca VZV DNA nei campioni del neonato per confermare il rapporto con infezione materna e per la diagnosi differenziale
- Follow-up clinico
- Valutare eventuale terapia

Allegato 2 - Flowchart VARICELLA gravida
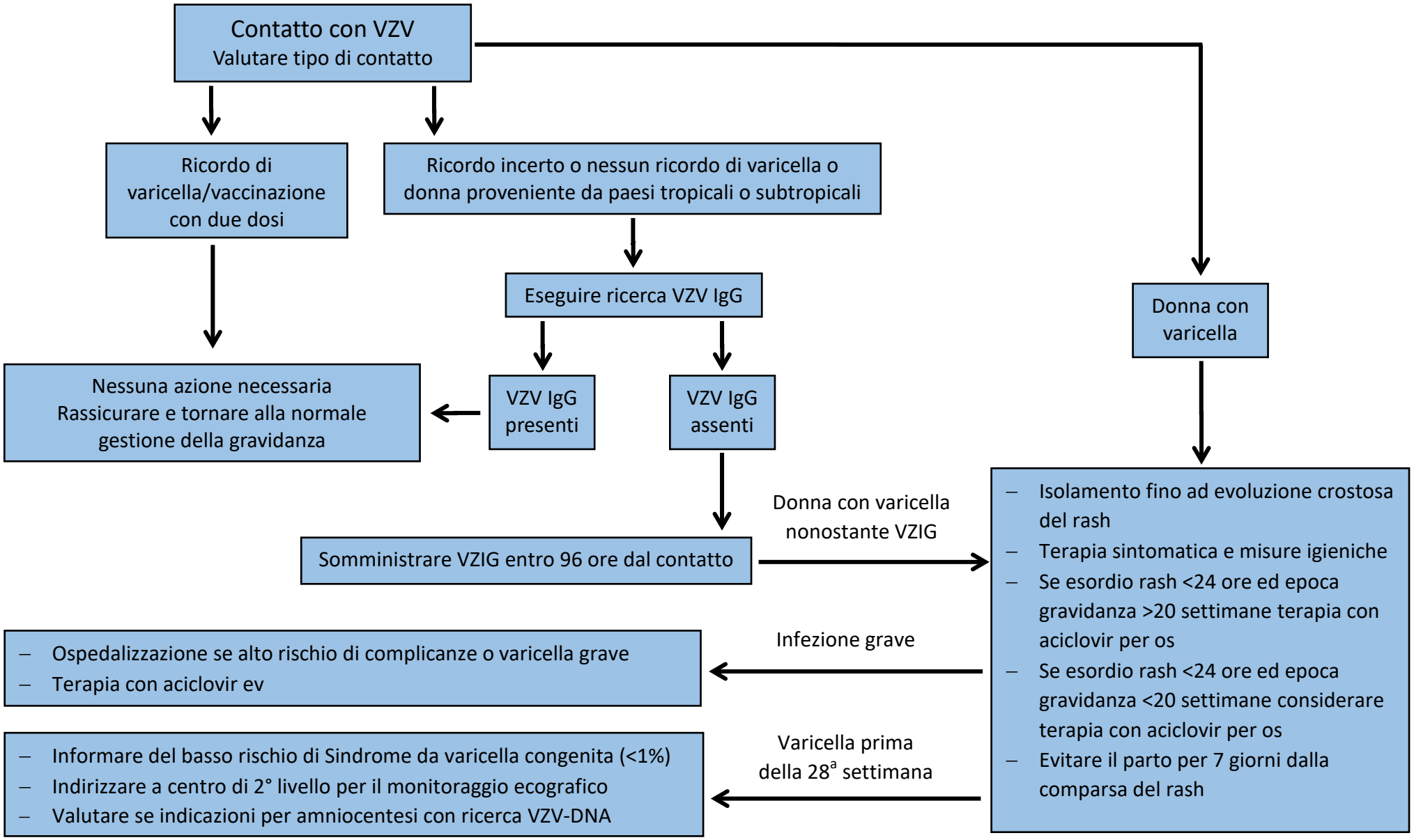
Algoritmo per la gestione della gravida esposta a VZV