associazione microbiologi clinici italiani

Ente del Terzo Settore

Rif.2023-08

PERCORSO DIAGNOSTICO

INFEZIONI A TRAMISSIONE VERTICALE: TOXOPLASMA GONDII

Gruppo di Lavoro Organizzativo dei Percorsi Diagnostici (GLOPD)

Coordinatore: Cristina Giraldi
c.giraldi54@gmail.com
Proprietà intellettuale di AMCLI ETS.

Nel caso i contenuti siano utilizzati è necessario citare il Percorso Diagnostico nel seguente modo: AMCLI ETS. Percorso Diagnostico - Infezioni a tramissione verticale: toxoplasma gondii Rif. 2023-08.

Associazione Microbiologi Clinici Italiani ETS (AMCLI ETS)
Via C. Farini 81 - 20159 Milano - T. 02 66801190 - segreteriaamcli@amcli.it N. 26168 iscrizione RUNTS - sez. "G - altri enti del Terzo Settore" - Iscrizione REA MI - 1969948 C.F. 06653690153 - P.I. 12404560158

REFERENTE

Valeria Meroni, Dipartimento di Medicina Molecolare - Università degli studi di Pavia
Gruppo di lavoro INFEZIONI A TRASMISSIONE VERTICALE (GLITRAVE)

ESTENSORI DEL DOCUMENTO:

Con la collaborazione di

Alice Bonetti, SC Microbiologia e Virologia, Fondazione IRCCS Policlinico San Matteo, Pavia e GLITRAVE

Alessia Arossa, SC Ostetricia e Ginecologia, Fondazione IRCCS Policlinico San Matteo, Pavia

Lina Bollani, Società Italiana di Neonatologia (SIN)

associazione microbiologi
Ente del Terzo Settore

REVISORI INTERNI

REVISORI ESTERNI

Elsa Viora, già Direttrice SSD Ecografica Ostetrica Ginecologia e Diagnosi Prenatale Ospedale Sant'Anna Torino

Past President AOGOI - Associazione dei Ginecologi Italiani: ospedalieri, del territorio e liberi professionisti

Sommario

1. EZIOPATOGESI, ASPETTI CLINICI ED EPIDEMIOLOGIA 4
2. TOXOPLASMOSI E GRAVIDANZA 5
2.1 MANAGEMENT PREGRAVIDICO E IN GRAVIDANZA 5
2.1.1 Misure di prevenzione 6
2.1.3 Interpretazione della sierologia nello screening preconcezionale 7
2.1.4 Interpretazione della sierologia nello screening in gravidanza 7
2.2 MANAGEMENT NEL FETO 10
2.2.1 Esami strumentali 10
2.2.2 Amniocentesi 11
3. INFEZIONE CONGENITA 11
3.1 DIAGNOSI NEL NEONATO 12
3.2 ACCERTAMENTI SIEROIMMUNOLOGICI SPECIFICI NEONATALI 12
3.3 TERAPIA 13
3.4 LA TOXOPLASMOSI OCULARE 14
3.5 FOLLOW-UP 15
3.5.1 FOLLOW-UP OFTALMOLOGICO. 15
3.5.2 FOLLOW-UP NEUROLOGICO 15
3.5.3 FOLLOW-UP UDITIVO 15
4. BIBLIOGRAFIA 16

AMCLI associazione microbiologi clinici italiani Ente del Terzo Settore

1. EZIOPATOGESI, ASPETTI CLINICI ED EPIDEMIOLOGIA

La toxoplasmosi è un'antropozoonosi ubiquitaria che interessa circa un terzo della popolazione mondiale. L'agente eziologico è *Toxoplasma gondii*, un protozoo, parassita intracellulare obbligato.

Nel suo ciclo vitale sono presenti tre stadi, tutti potenzialmente infettivi per gli esseri umani.

L'ospite definitivo del protozoo, alle nostre latitudini, è il gatto, nel cui intestino si compie la riproduzione sessuata, che porta alla produzione di oocisti. I gatti infetti possono rilasciare più di 100 milioni di oocisti nelle loro feci per un periodo di circa 21 giorni. A seguito della sporulazione, che avviene dopo 1-5 giorni in rapporto alle condizioni di temperatura e umidità, le oocisti divengono infettanti. Le oocisti sporulate sono altamente resistenti alle condizioni ambientali, rimanendo vitali anche per diversi mesi. Se ingerite dai mammiferi, liberano per azione dei succhi gastrici gli sporozoiti in esse contenuti, che si trasformano nell'intestino in tachizoiti. Questi raggiungono per via ematogena tutti i tessuti dell'ospite, dove si replicano molto velocemente causando una forte risposta infiammatoria ed eventuali manifestazioni cliniche della malattia (linfoadenopatia, febbre, astenia). Durante una prima infezione materna in gravidanza, i tachizoiti possono infettare il feto per via transplacentare.

Sotto la pressione del sistema immunitario, i tachizoiti si trasformano in bradizoiti, che rimangono vitali per tutta la vita dell'ospite, all'interno di cisti tissutali localizzate nel sistema nervoso e nella muscolatura scheletrica e cardiaca. Nei pazienti immunodepressi i bradizoiti possono trasformarsi di nuovo in tachizoiti e causare una riattivazione dell'infezione.

Le cisti e le oocisti costituiscono la fonte di infezione alimentare per l'ospite intermedio e definitivo, ma possono essere inattivate dal calore. Il congelamento sembra ridurre il numero di cisti infettanti ma non le inattiva completamente.

La toxoplasmosi viene contratta soprattutto attraverso l'ingestione di carne cruda o poco cotta contenente cisti tissutali, oppure attraverso l'ingestione di acqua, frutta, verdura, molluschi o il contatto con terra contaminata da oocisti.

Nel mondo, oggi, esistono tre genotipi del parassita: il tipo I, il tipo II, più diffuso in Europa e il tipo III, che viene più facilmente isolato negli animali.

In altre aree come il Sud America, a seguito della ricombinazione genetica dei tre ceppi, sono presenti genotipi atipici, di solito molto più virulenti.

Le manifestazioni cliniche, la gravità della malattia e l'eventuale reinfezione, dipendono da diversi fattori, alcuni dei quali legati al parassita, come la virulenza del ceppo, la carica infettante, lo stadio vitale, la via di infezione e altri subordinati all'ospite come l'efficienza della risposta immunitaria, l'età, il sesso e fattori genetici [1].

La sieroprevalenza è estremamente variabile nel mondo, con percentuali tra meno del 10% in alcuni paesi del Nord Europa e il 60-80% in alcune parti del Sud America.

In Italia la sieroprevalenza nella popolazione adulta è del 20-30%; questo implica che circa il 70% delle gestanti affronti una gravidanza recettiva per *Toxoplasma gondii* e quindi a rischio di contrarre l'infezione primaria.

L'alta incidenza dell'infezione, nonostante la diminuzione di sieroprevalenza, potrebbe giustificare lo screening [2].

2. TOXOPLASMOSI E GRAVIDANZA

La primo-infezione in gravidanza è nel 90% dei casi asintomatica ed autolimitante. Per questo motivo risulta molto difficile determinare il momento e la fonte di contagio. Il periodo di incubazione dura 4-21 giorni ed in caso di infezione sintomatica in genere i sintomi sono lievi e aspecifici (linfoadenopatia di solito laterocervicale, astenia, febbricola, mialgia). Più raramente la toxoplasmosi si accompagna a una sindrome simil-mononucleosica caratterizzata da febbre, mal di gola, cefalea e linfocitosi. L'accurata verifica della presenza di sintomi può essere utile per la datazione dell'infezione. Di regola il passaggio dell'infezione dalla madre al feto avviene durante una prima infezione in gravidanza e può verificarsi in qualsiasi momento della gestazione. Solo in rari casi è stata descritta l'infezione congenita in nati da madri immunocompetenti con pregressa immunità (possibili reinfezioni con ceppi diversi) e in corso di riattivazioni in pazienti immunodepresse. L'infezione della placenta durante la parassitemia materna è un prerequisito per la trasmissione al prodotto del concepimento e il fattore più influente è lo sviluppo del circolo placentare, questa è la ragione per cui la percentuale di trasmissione aumenta con il progredire della gravidanza [1]. In caso di infezioni materne acquisite in epoca periconcezionale o nelle prime settimane di gestazione, soprattutto se trattate, il rischio di trasmissione al feto è inferiore al 2%, mentre la frequenza di trasmissione è superiore al 60% nelle infezioni acquisite dalla madre nel terzo trimestre. Epoca di trasmissione e gravità della toxoplasmosi congenita sono inversamente correlate. Infezioni congenite contratte precocemente possono indurre gravi danni al feto come aborto, ritardo di crescita, morte fetale, o parto pretermine. Al contrario, infezioni congenite contratte durante il terzo trimestre risultano generalmente asintomatiche. La frequenza delle infezioni subcliniche è pari all' 85% circa [3,4]. La diagnosi di infezione acuta nella madre dovrebbe essere fatta il più precocemente possibile per iniziare tempestivamente la terapia (entro le 4 settimane successive all'infezione materna), al fine di cercare di ridurre la frequenza e la gravità della toxoplasmosi congenita. Studi osservazionali hanno riportato un'efficacia del trattamento nella riduzione del rischio di trasmissione transplacentare (spiramicina) e nell'attenuazione dei segni clinici nei neonati infetti (trattamento prenatale con piremetamina-sulfadiazina) [5,6].

2.1 MANAGEMENT PREGRAVIDICO E IN GRAVIDANZA

La situazione ideale sarebbe quella di effettuare uno screening preconcezionale, cioè un controllo sierologico prima del concepimento, o comunque al massimo entro le prime 10 settimane di gestazione.

In Italia lo screening sierologico per la Toxoplasmosi è raccomandato dalle linee guida sulla gravidanza fisiologica pubblicate nel novembre 2010 e revisionate a settembre 2011: "lo screening prenatale della Toxoplasmosi è raccomandato e consiste in una sierologia al primo controllo prenatale, ripetuto ogni 4-6 settimane, se il primo esame risulta negativo, fino al termine della gravidanza. Le donne devono essere informate delle misure igieniche che possono evitare l'infezione". Le prestazioni specialistiche riferibili all'infezione da *Toxoplasma gondii* durante la gravidanza sono a carico del Servizio Sanitario Nazionale [7].

2.1.1 Misure di prevenzione

La prevenzione può essere effettuata a tre livelli:

–Prevenzione primaria: lo screening preconcezionale permette di inquadrare lo stato sierologico della donna. A seconda del risultato della sierologia, possiamo distinguere tre categorie di gravide:

a) recettive, cioè con assenza di immunità, che dovranno essere informate riguardo le norme igienico-alimentari volte a prevenire l'infezione durante la gravidanza (Allegato 1);

b) con Toxoplasmosi primaria in atto, per le quali sarà consigliabile attendere sei mesi prima di programmare un'eventuale gravidanza;

c) donne con un quadro sierologico da pregressa infezione da *Toxoplasma gondii*, da ritenere immuni per questa e per le future gravidanze.

Nel caso di assenza di immunità, le norme igienico-alimentari dovranno essere seguite con attenzione fino al termine della gravidanza (vedi allegato) [1,8].

- Prevenzione secondaria: si basa sullo screening sierologico mensile durante la gravidanza per identificare tempestivamente le sieroconversioni e trattarle adeguatamente. Al momento della comunicazione alla donna della diagnosi di infezione primaria da *Toxoplasma gondii*, andrà programmato il follow-up ecografico e l'eventuale amniocentesi [3].

- Prevenzione terziaria: consiste nella diagnosi tempestiva di infezione congenita da *T. gondii*, nella presa in carico del neonato con appropriata terapia e follow-up clinico, strumentale e sierologico. Particolare attenzione merita il follow-up del neonato con infezione subclinica, asintomatico alla nascita, ma a rischio di sequele tardive. [3].

DIAGNOSI

La diagnosi di Toxoplasmosi si può avvalere sia di metodiche indirette, ossia esami sierologici, sia di metodiche dirette, come la ricerca del DNA di *Toxoplasma gondii* tramite PCR in fluidi biologici (liquido amniotico, liquor, umor acqueo/vitreo).

Nella gravida, poiché l'infezione è spesso asintomatica, la diagnosi è perlopiù sierologica retrospettiva, volta a determinare lo stato immunologico della donna In questo senso risulta cruciale la conoscenza e valutazione della cinetica della risposta anticorpale.

Gli anticorpi IgA ed IgM vengono sintetizzati durante la prima settimana di infezione e raggiungono un plateau in circa un mese.

I livelli di anticorpi IgM tendono a decrescere in un intervallo di tempo compreso tra 1 e 6 mesi circa, diventando negativi entro i 7 mesi dall'infezione nel 25% dei casi, ma possono restare positivi per un anno o più. In casi eccezionali, le IgM possono scomparire entro 3 mesi dall'infezione, creando qualche difficoltà nella diagnosi di infezione primaria da *Toxoplasma gondii*. La variabilità nel tempo di scomparsa delle IgM può dipendere anche dal test utilizzato. Sono state descritte anche rare primo-infezioni con IgM non rilevabili. In questi casi la cinetica delle IgG e l'avidità confermano l'avvenuta sieroconversione [9].

Gli anticorpi di classe IgA possono essere rilevati fino a 9 mesi dal momento dell'infezione, nonostante inizialmente fosse opinione comune che scomparissero più rapidamente delle IgM e costituissero quindi un miglior marcatore in fase acuta [1].

La precocità con cui vengono rilevati gli anticorpi IgG dipende dalla tecnica utilizzata, con una media di 1-3 settimane di ritardo di comparsa rispetto alle IgM. A prescindere dalla tecnica utilizzata, la sintesi di IgG raggiunge un plateau entro 2-3 mesi e

AMCLI associazione microbiologi clinici italiani Ente del Terzo Settore

successivamente decresce più o meno rapidamente o persiste per tutta la vita con titoli estremamente variabili da soggetto a soggetto.

Bisogna, inoltre, ricordare che la terapia modifica la cinetica della risposta anticorpale nella gravida [10].

2.1.3 Interpretazione della sierologia nello screening preconcezionale

Lo screening preconcezionale si basa sulla determinazione di anticorpi specifici anti-*Toxoplasma gondii* IgG ed IgM. Si possono riscontrare quattro possibili quadri sierologici:

1. IgG negative, IgM negative: assenza di immunità. Si consiglia la profilassi igienico-alimentare ed il controllo sierologico mensile, possibilmente fino ad un mese dopo il parto per evidenziare anche le infezioni più tardive.
2. IgG positive, IgM negative: immunità da pregressa infezione. La donna non deve più effettuare controlli né nell'attuale gravidanza né in quelle successive. Sarebbe opportuno conservare i referti di immunità pre-gravidanza e non ripetere più gli esami per *Toxoplasma gondii*. L'unica eccezione è rappresentata da donne con severa immunocompromissione, per le quali andranno effettuati controlli per evidenziare eventuali riattivazioni, con possibile trasmissione verticale dell'infezione al feto.
3. IgG negative, IgM positive: sieroconversione in fase iniziale oppure falsa positività per IgM. È consigliato ripetere il controllo sierologico nello stesso laboratorio a distanza di 15-20 giorni per valutare un'eventuale sieroconversione delle IgG, che insieme alla conferma delle IgM è sufficiente alla diagnosi di infezione primaria in atto; in quest'ultimo caso è consigliabile un'attesa di 6 mesi prima di programmare una gravidanza.
4. IgG positive, IgM positive: in questo caso risulta cruciale il test di Avidità delle IgG, che si basa sul principio secondo cui le IgG subiscono, durante l'evoluzione della risposta immunitaria, un aumento dell'affinità per l'antigene. Ne deriva che più la produzione di IgG è temporalmente vicina al momento dell'infezione, minore sarà la forza del legame all'antigene e minore sarà l'Avidità; ciò permette di distinguere tra donne con immunità da pregressa infezione (Avidità alta) e donne con infezione acuta da *Toxoplasma gondii* in atto (Avidità bassa), per le quali sarà consigliabile una condotta di attesa di 6 mesi prima di programmare una gravidanza.

2.1.4 Interpretazione della sierologia nello screening in gravidanza

Nel caso dello screening mensile durante la gravidanza, si segue l'algoritmo del paragrafo precedente, ma diventa necessario confermare l'eventuale diagnosi di Toxoplasmosi primaria nel modo più tempestivo possibile, per iniziare quanto prima la terapia adeguata. Due sono i quadri sierologici che pongono più problemi diagnostici:

- IgG negative, IgM positive: oltre a ripetere il controllo sierologico nello stesso laboratorio a distanza di 15-20 giorni per valutare un'eventuale sieroconversione delle IgG, è necessario considerare che la terapia può modificare la cinetica anticorpale, ritardando o addirittura inibendo la produzione di alcune classi anticorpali (IgG, IgA) [10]. Per questo motivo, in caso di trattamento, è opportuno effettuare già sul primo prelievo una diagnosi più approfondita con esami di secondo livello, appannaggio di laboratori di riferimento. Tra questi, molto utile nel differenziare un caso di sieroconversione da una falsa positività IgM è il Western-Blot

(WB) di tipo II che, per la sua elevata sensibilità, permette di rilevare anticorpi IgG specifici prima dei test tradizionali e di evidenziare la specificità antigenica degli anticorpi IgM [11]. Un test che si è dimostrato estremamente efficace nella diagnosi precoce dell'infezione primaria è il dosaggio dell'interferon gamma dopo stimolazione del sangue intero con antigene toxoplasmico (IGRA). Al momento attuale è un test non commercializzato ed eseguibile solo in pochi laboratori di riferimento [12].

- IgG positive, IgM positive: in questo caso sono necessari esami di secondo livello per la datazione dell'infezione. La presenza di IgM, che possono persistere anche per più di un anno dal momento dell'infezione, non è necessariamente indice di una Toxoplasmosi in fase acuta e questo può creare difficoltà, soprattutto nei casi in cui il primo test sierologico viene effettuato in un'epoca gestazionale avanzata.

È quindi necessario affidarsi ad un laboratorio di riferimento, che utilizzerà un algoritmo diagnostico basato su dosaggio di anticorpi IgG e IgM (possibilmente con diverse metodiche), IgA ed effettuerà il test di Avidità delle IgG per datare nel modo più preciso possibile l'infezione.

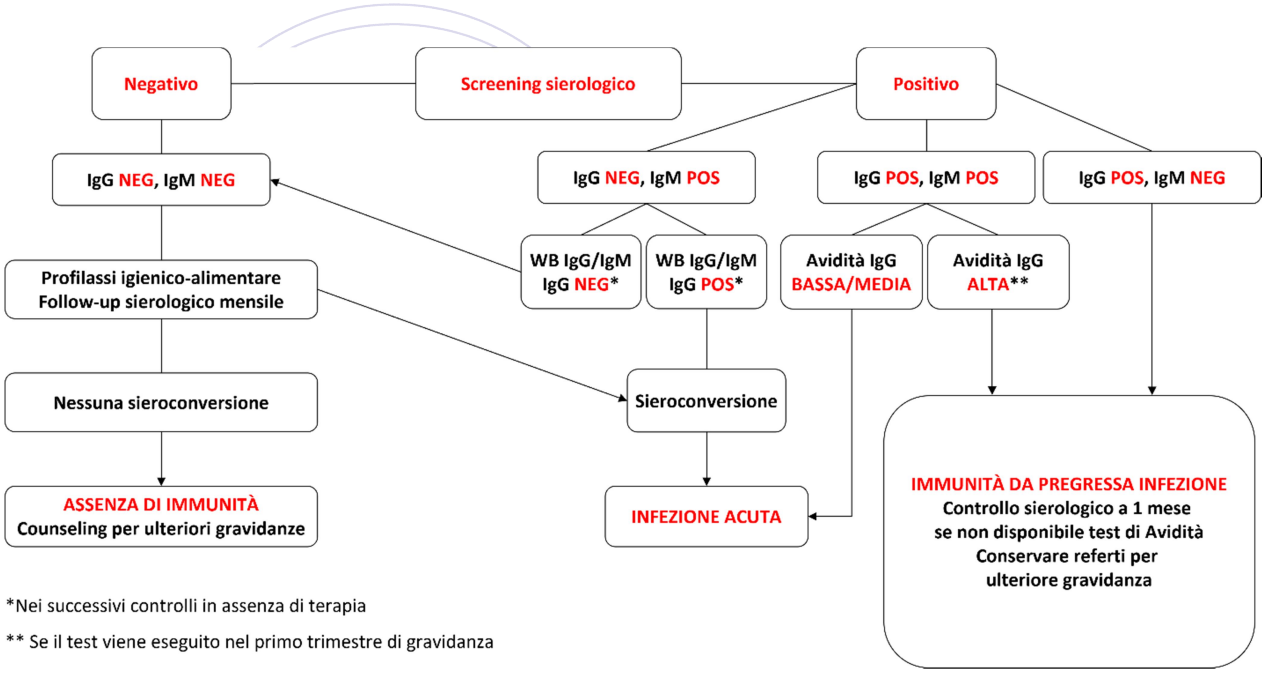

2.1.5 Strategie di trattamento

Esistono due possibili protocolli di terapia.

La prima opzione è la profilassi con spiramicina, utilizzata con l'obiettivo di prevenire l'infezione fetale. La seconda opzione è la combinazione pirimetamina-sulfadiazina (PS), che ha un'azione terapeutica sul feto. La combinazione PS andrebbe tuttavia evitata prima della 14esima settimana di gestazione (potenziale teratogenicità della pirimetamina) e in prossimità del termine della gravidanza (rischio di kernicterus nel neonato legato al sulfamidico).

Protocollo 1 – spiramicina

- Dosaggio: 3 milioni di unità (1 g), 3 volte al giorno (assunzione ogni 8 ore).
- Buona tollerabilità, con rari effetti collaterali; il più frequente è rappresentato dai disturbi gastrointestinali (nausea, vomito, diarrea). Si consiglia di assumere il farmaco in concomitanza di un pasto per migliorarne la tollerabilità. Altri possibili effetti collaterali sono le reazioni cutanee da ipersensibilità e occasionalmente parestesie transitorie.
- Meccanismo d'azione: la spiramicina si accumula a livello placentare, riduce così il carico parassitario nella madre (sangue e placenta) e costituisce una barriera al passaggio transplacentare del parassita. Condizione fondamentale è l'inizio della terapia molto precocemente, possibilmente entro 4 settimane dal momento della sieroconversione. Una recente meta-analisi ha confermato la significativa riduzione di trasmissione materno-fetale dell'infezione a seguito del trattamento prenatale con spiramicina in madri con diagnosi di sieroconversione in gravidanza.
- La spiramicina, poiché non attraversa la barriera placentare, non ha alcuna azione terapeutica sul feto nel caso di confermata infezione fetale.
- In caso di amniocentesi negativa, la terapia con spiramicina va proseguita senza interruzioni fino al parto [5].

Protocollo 2 – pirimetamina-sulfadiazina (PS)

- Questo protocollo viene riservato ai seguenti casi: diagnosi di Toxoplasmosi congenita del feto a seguito di amniocentesi positiva, o infezione materna nel secondo-terzo trimestre di gravidanza.
- Dosaggio: pirimetamina 50 mg/die + sulfadiazina 3 g/die ripartiti in 2-3 somministrazioni. L'uso di questa associazione richiede inoltre un supplemento di folati (calcio folinato 14 10-15 mg/die per os) per contrastare gli effetti tossici della pirimetamina sull'emopoiesi e periodici controlli dell'emocromo.
- Rispetto alla spiramicina, la pirimetamina-sulfadiazina comporta un maggiore rischio di effetti indesiderati (alterazioni dell'emopoiesi, disturbi gastrointestinali, disturbi neurologici, danno epatico e renale, reazioni da ipersensibilità), che sono spesso causa di interruzione del trattamento.
- Se tollerata, la terapia con pirimetamina-sulfadiazina dovrebbe essere assunta fino al termine della gravidanza. Si ritiene tuttavia opportuno sospendere la terapia con PS due settimane circa prima della data prevista del parto, proseguendo il trattamento fino al termine con la spiramicina, per evitare nel neonato eventuali effetti tossici indotti dal sulfamidico.
- Il deficit di G6PDH (glucosio-6-fosfato-deidrogenasi) è considerata una controindicazione: in questa situazione la paziente dovrebbe rivolgersi ad un centro di riferimento.
- Meccanismo d'azione: a differenza della spiramicina, la combinazione terapeutica pirimetamina-sulfadiazina attraversa la barriera placentare, dando inizio alla terapia intrauterina del feto infetto.

La combinazione PS viene utilizzata anche come terapia di prima linea nel caso di infezione materna nel terzo trimestre di gravidanza. Un solo studio randomizzato sul tema suggerisce che sia più efficace rispetto alla spiramicina nel prevenire la CT, anche se la differenza non è statisticamente significativa, a causa del numero ridotto di pazienti reclutate [6].

N.B.: nel caso di reazioni allergiche alla terapia, è possibile eseguire una desensibilizzazione da effettuarsi presso i centri di riferimento.

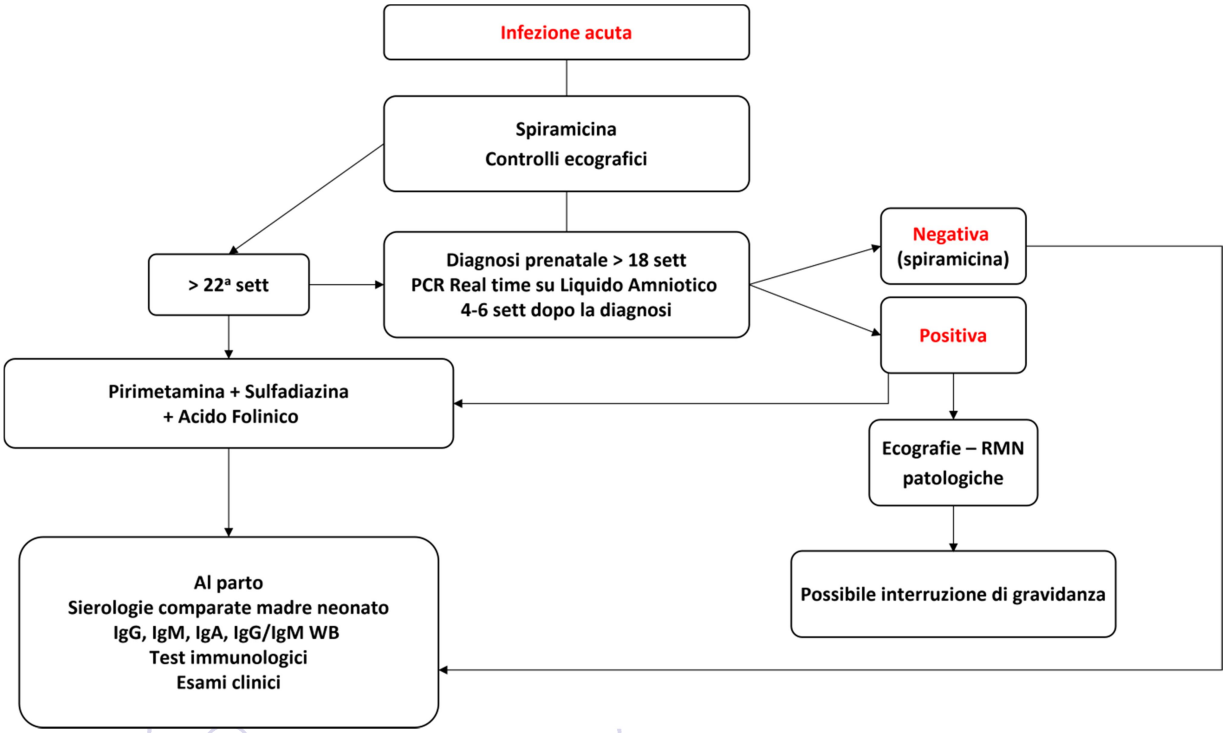

Ente del Terzo Settore

2.2 MANAGEMENT NEL FETO

A seguito della diagnosi di Toxoplasmosi primaria in gravidanza, i due strumenti diagnostici fondamentali per il follow-up del feto e l'eventuale diagnosi di CT sono gli esami strumentali e l'amniocentesi.

2.2.1 Esami strumentali

Nel management del feto è molto importante impostare un programma di follow-up ecografico prenatale, che dovrà essere eseguito da operatori esperti e presso centri di riferimento.

I segni ecografici suggestivi di CT sono ventricolomegalia, calcificazioni endocraniche (a distribuzione casuale), epatosplenomegalia, calcificazioni epatiche, idrocefalia, idrotorace, ascite, idrope, polidramnios, ispessimento placentare con calcificazioni, restrizione della crescita fetale intrauterina.

La sensibilità della metodica è tuttavia molto bassa, intorno al 40%; per questo motivo è indispensabile che durante il counselling venga chiarito che il riscontro di un'anatomia fetale ecograficamente normale non consente di garantire un out-come neonatale favorevole. E' inoltre possibile che le anomalie strutturali si manifestino molto tardivamente durante la gravidanza. L'ecografia va eseguita ogni quattro settimane dal momento della diagnosi di Toxoplasmosi, accorciando il follow-up ecografico a due settimane nel caso in cui fosse positiva l'amniocentesi, o nel caso di riscontro di segni ecografici anomali (in considerazione della possibile rapida evolutività).

In caso di diagnosi prenatale positiva, sospette anomalie all'ecografia o anomalie di natura od entità non sufficientemente chiara all'ecografia stessa, può essere proposta la Risonanza Magnetica Fetale (RMF). L'RMF, eseguita a 22-23 settimane di gestazione permette di ottenere ulteriori informazioni utili alla diagnosi e al counselling (Linee Guida SIEOG 2010: 3. Indicazioni allo studio RMF). L'esecuzione di questo esame è consigliata in casi selezionati e in centri con esperienza in RMF [3].

2.2.2 Amniocentesi

L'amniocentesi è una forma di diagnosi prenatale invasiva, che consiste nel prelievo di liquido amniotico per la ricerca di DNA di *Toxoplasma gondii* con Real-time Polymerase Chain Reaction (PCR).

La sensibilità della PCR su liquido amniotico risulta influenzata da una serie di parametri, come l'appropriatezza del prelievo (che deve essere eseguito non prima di 4-6 settimane dall'esordio dell'infezione nella gravida già in terapia, ad almeno 18 settimane di età gestazionale, non deve essere ematico e in quantità non inferiore ai 10 ml), la conservazione, l'eventuale terapia materna e la tecnica impiegata.

La PCR va eseguita almeno in duplicato sul sedimento ottenuto dalla centrifugazione di 10 ml di liquido amniotico. Attualmente si ritiene che il test, eseguito correttamente abbia una specificità del 100% e una sensibilità pari al 92% e che queste non varino al variare della settimana di gestazione in cui la madre ha contratto l'infezione. Quando la PCR su liquido amniotico risulta positiva, la diagnosi di CT è pressoché certa, mentre nei casi di amniocentesi negativa, rimane una piccola percentuale di possibili falsi negativi, oltre che di trasmissioni tardive dell'infezione, avvenute successivamente all'amniocentesi. In caso di amniocentesi positiva, è previsto lo shift terapeutico da spiramicina a PS [13,14].

AMCLI Associazione Microbiologi Clinici Italiani
Ente del Terzo Settore

3. INFEZIONE CONGENITA

In epoca neonatale, la toxoplasmosi congenita è asintomatica nell' 85% dei casi; nella forma sintomatica 2/3 dei segni clinici coinvolgono l'occhio e il SNC.

Le principali manifestazioni che riguardano il Sistema Nervoso Centrale sono la presenza di calcificazioni (per lo più della regione periacqueduttale e periventricolare), l'idrocefalia e le convulsioni.

La corioretinite è la principale patologia oculare, con una frequenza che varia dal 9 al 31% dei neonati sintomatici. Altre possibili lesioni oftalmologiche, che si sviluppano come conseguenza di un focolaio corioretinico e contribuiscono al danno della funzione visiva, sono: strabismo, microftalmia, cataratta, distacco retinico, atrofia del nervo ottico, iridociclite, nistagmo, glaucoma.

Possono essere presenti epatite, epatosplenomegalia, ittero o malattia disseminata con insufficienza multiorgano, trombocitopenia; si tratta di sintomi che non sono patognomonici della toxoplasmosi congenita, ma sono riconducibili anche ad altre infezioni congenite: CMV, Herpes simplex, rosolia, sifilide o ad una infezione generalizzata.

Si definisce infezione subclinica da *Toxoplasma gondii*, quella in cui il neonato non presenta segni di infezione né di interessamento cerebrale e/o oculare, ma gli esami sierologici e/o parassitologici pre o post natali documentano l'infezione; in questi soggetti le complicanze oculari possono comunque insorgere più tardivamente.

3.1 DIAGNOSI NEL NEONATO

Tutti i neonati a rischio di Toxoplasmosi congenita (sieroconversione materna accertata o probabile), a prescindere dall'esecuzione o meno della diagnosi prenatale, devono essere sottoposti a:

- Fundoscopia diretta e indiretta in dilatazione.
- Indagine ultrasonografica cerebrale per escludere la presenza di: dilatazione ventricolare, calcificazioni cerebrali o poroencefalia.
- Controlli sierologici in parallelo su sangue materno e neonatale.
- RMN/TAC cerebrale ed EEG si riservano a quelle situazioni in cui l'ecografia cerebrale è difficilmente interpretabile e/o quando la sintomatologia neurologica all'esordio è importante.
- Ecografia addominale (epatomegalia-splenomegalia) e cardiaca (ascite, versamento pleuro-pericardico) si effettuano nei neonati con interessamento multiorgano. Nella maggior parte dei casi, la puntura lombare non è necessaria per definire la diagnosi [4].

3.2 ACCERTAMENTI SIEROIMMUNOLOGICI SPECIFICI NEONATALI

Il riscontro di anticorpi anti-*Toxoplasma gondii* IgM e IgA con metodo ELISA (Enzyme-LinkedImmunosorbentAssay) o ISAGA (ImmunosorbentAgglutinationAssay) su un campione di sangue periferico del neonato, rappresenta il più valido marker di infezione congenita, anche se l'assenza di tali anticorpi non esclude l'infezione.

In letteratura è riportato che alla nascita, con i test tradizionali di ricerca degli anticorpi IgM ed IgA, si riesce a fare diagnosi solo nel 75% dei neonati infetti, soprattutto se nati da madri correttamente trattate [15]; inoltre, quando l'infezione materna avviene in un'epoca gestazionale prossima al parto, la sierologia alla nascita può essere falsamente negativa.

Gli anticorpi IgG di origine materna attraversano la barriera placentare, pertanto non sono un indicatore di Toxoplasmosi congenita. Il titolo di IgG nel neonato tende a diminuire fino alla completa negativizzazione intorno a 6-12 mesi. La persistenza di IgG all'anno di vita del neonato è indice di Toxoplasmosi congenita, mentre la negativizzazione (in neonati non trattati) esclude definitivamente l'infezione [16].

In neonati a rischio di CT, con IgG positive a fronte di IgA ed IgM negative, è molto utile il Western-Blot (WB) comparativo mamma-neonato, che permette una precoce identificazione degli anticorpi sintetizzati dal neonato, poiché questi hanno una specificità antigenica diversa da quelli materni [17]. Il Western-Blot ha una specificità molto alta (97-100%) e, in aggiunta agli esami tradizionali, permette di identificare il 96-98% dei neonati infetti; tuttavia la metodica WB diventa aspecifica dopo il terzo mese di vita del neonato.

Un altro test che si è dimostrato estremamente efficace nella diagnosi precoce di Toxoplasmosi congenita è il dosaggio dell'interferon gamma (IFN-γ) dopo stimolazione del sangue intero con antigene toxoplasmico (IGRA). Al momento attuale è un test non commercializzato ed eseguibile solo in pochi laboratori di riferimento [12].

La diagnosi definitiva nel neonato, non sottoposto a terapia durante il primo anno di vita, in assenza di marcatori di infezione come la positività della PCR su liquido amniotico e/o la presenza di anticorpi specifici IgA e/o IgM o IgG di sintesi neonatale, ancora oggi si basa sulla positività per anticorpi antitoxoplasma all'anno di età, mentre la loro negatività esclude l'infezione.

Si raccomanda quindi, per tutti i neonati in cui la diagnosi non sia stata definita nè in gravidanza nè alla nascita, di effettuare un follow-up sierologico mensile per i primi 3 mesi e poi ogni 2 mesi fino alla completa negativizzazione, reperto che va comunque confermato dopo un mese e all'anno di età.

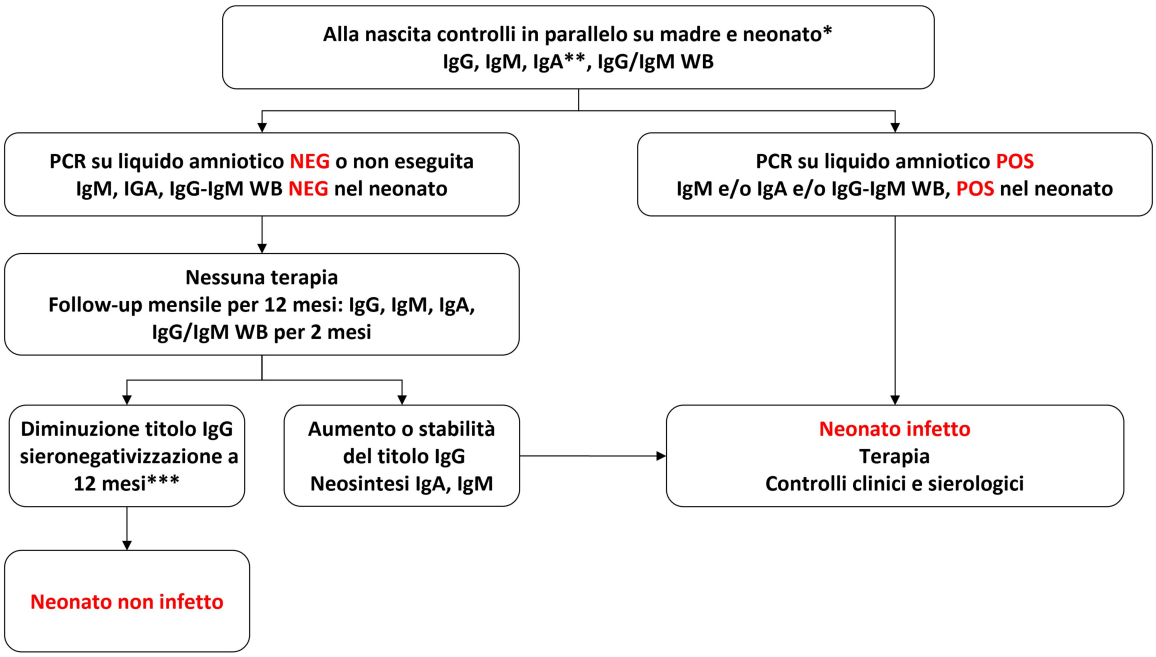

*Su sangue periferico

** IgA /IgM ISAGA sono i test più sensibili

*** Sieri vanno conservati per un anno e follow-up eseguito nello stesso laboratorio

N.B.: Sieronegativizzazioni transitorie sono possibili in corso di terapia

I test vanno eseguiti nello stesso laboratorio e con la stessa metodica per verificare il corretto decremento dei titoli anticorpali; si consiglia inoltre di conservare i sieri fino al termine del follow-up.

3.3 TERAPIA

Una volta confermata la diagnosi di infezione congenita, la terapia deve essere iniziata il più presto possibile; essa ha lo scopo sia di trattare l'infezione, che di prevenire l'incidenza delle sequele tardive, maggiormente frequenti e temibili in quei bambini che ricevono inadeguato o nessun trattamento. Ritardare l'inizio della terapia e/o trascurare segni modesti di malattia, può invece accrescere il rischio di disabilità.

Nel piccolo bambino, non si ha ancora esperienza del trattamento con farmaci impiegati nell'adulto: Macrolidi, Clindamicina e Atovaquone.

La terapia si avvale della somministrazione per bocca della associazione Pirimetamina e Sulfadiazina; entrambi questi due farmaci antimicrobici agiscono sinergicamente con inibizione della via di sintesi dei folati e causano un deficit funzionale dell'acido folico, necessario al *Toxoplasma gondii* per la sua replicazione. Per questa ragione, agli antimicrobici si associa sempre l'acido folinico (Leucovorin) che, diversamente dall'acido folico non richiede l'attivazione enzimatica per essere utilizzato dall'organismo.

L'associazione Pirimetamina e Sulfadossina (Fansidar□) è anch'essa efficace e ben tollerata, ma trattandosi di un sulfamidico con elevata emivita plasmatica, è sconsigliato in epoca neonatale; il suo impiego è in genere riservato ai bambini più grandi, infatti la somministrazione una volta alla settimana, favorisce una maggiore adesione al trattamento a lungo termine. In entrambi le associazioni, prima dell'inizio della terapia si deve escludere che il neonato abbia un deficit di G6PD, che ne rappresenta una controindicazione.

La terapia va proseguita almeno per 12 mesi. La scelta di un protocollo rispetto all'altro è per lo più basata sull'esperienza dei singoli centri e non su prove di maggiore efficacia.

Durante il trattamento i pazienti devono essere monitorati dal punto di vista clinico e sierologico, per verificare l'efficacia della terapia e l'eventuale comparsa di effetti avversi; quelli ematologici possono interessare fino al 30% dei neonati. Il controllo dell'emocromo è raccomandato inizialmente ogni 15 giorni, in seguito può essere sufficiente una volta al mese. Con neutrofili <800/mm^3, la terapia antimicrobica deve essere temporaneamente sospesa per circa 15 giorni e ripresa dopo risalita dei globuli bianchi, l'acido folinico va invece proseguito per ridurre gli effetti ematologici avversi. Non sono segnalate discrasie ematologiche o patologie maligne ad insorgenza tardiva. Tra gli effetti collaterali ci può essere vomito, diarrea e mancanza di appetito. È descritta anche la comparsa di un rush cutaneo; in presenza di manifestazioni dermatologiche gravi, come la sindrome di Steven Johnson da intolleranza del sulfamidico, il trattamento deve essere interrotto immediatamente e definitivamente.

È stato dimostrato che il trimetoprim-sulfametossazolo ha un'efficacia simile alla pirimetamina-sulfadiazina, può essere usato come terapia alternativa in quei pazienti che tollerano il sulfamidico, ma non la pirimetamina, o quando quest'ultima non è disponibile.

Anche l'azitromicina, ha dimostrato attività in vivo contro *T. gondii* e sembra avere una buona concentrazione tessutale ed intracellulare.

L'allattamento al seno e le vaccinazioni previste dal calendario vaccinale, sono fortemente raccomandati [4].

3.4 LA TOXOPLASMOSI OCULARE

La retinocorioidite è un processo infiammatorio che porta a distruzione e disorganizzazione degli strati retinici da parte di *Toxoplasma gondii*, di solito dovuta a rottura delle cisti intraretiniche, accompagnata da una vigorosa risposta immunitaria vitreale. La lesione può essere già presente alla nascita, in forma spenta o attiva, ma può anche comparire in modo imprevedibile durante tutta la vita, soprattutto nella prima infanzia e in adolescenza. Si può trattare sia di una nuova manifestazione, che della riattivazione di una pregressa lesione primaria. I sintomi: scotomi, dolore, fotofobia, visione offuscata ed eccessiva lacrimazione oculare, non sono sempre presenti.

Nella forma attiva, la terapia specifica (Pirimetamina + Sulfadiazina + acido folinico) deve essere ripresa per un periodo di circa 3 mesi. Secondo dati della letteratura, la combinazione di trimetoprim-sulfametossazolo potrebbe essere un trattamento altrettanto valido e sicuro.

L'efficacia degli steroidi nella toxoplasmosi oculare, non è stata ancora dimostrata, il loro impiego deve comunque essere sempre associato alla specifica terapia antimicrobica.

3.5 FOLLOW-UP

Il follow-up clinico del neonato con infezione congenita prende in considerazione in particolare l'aspetto oftalmologico, neurologico e uditivo.

3.5.1 FOLLOW-UP OFTALMOLOGICO.

Le patologie oculari associate alla toxoplasmosi congenita, possono comparire anche tardivamente nell'infanzia e in qualunque momento della vita. È pertanto fondamentale stressare l'importanza di non trascurare il controllo oftalmologico, soprattutto quando il bambino non è ancora in grado di percepire o di descrivere i disturbi oculari.

Si deve pertanto programmare un esame del fondo oculare, eseguito in oftalmoscopia indiretta, ogni tre mesi nel primo anno di vita, ogni sei mesi nel secondo e almeno una volta all'anno successivamente senza limiti di età, anche in quella adulta.

Nella maggior parte dei casi, la lesione oculare non compromette la qualità della vita a lungo termine, né riduce le performance visive dei pazienti affetti. Non sembra infatti esservi evidenza di limitazioni nelle funzioni cognitive né del livello scolastico conseguito da questi pazienti.

3.5.2 FOLLOW-UP NEUROLOGICO

I fattori predisponenti eventuali anomalie neurologiche, sembrano essere l'infezione materna nel primo trimestre di gravidanza, la mancata terapia prenatale, la presenza alla nascita di corioretinite e/o di segni neurologici gravi: idrocefalia, convulsioni, anomalie del tono muscolare. Anche in queste condizioni preoccupanti, la terapia iniziata tempestivamente può comunque migliorare la prognosi e l'outcome neurologico. Isolate calcificazioni cerebrali, nella maggior parte dei soggetti non compromettono l'outcome neurocomportamentale, è inoltre documentato che le calcificazioni possono risolversi con la terapia. Quando non vi sono lesioni cerebrali ecografiche, non si hanno sequele neurologiche.

Il follow up del neonato prevede la valutazione del bambino durante le specifiche tappe dello sviluppo psicomotorio. I controlli sono definiti a frequenza variabile, in base alla storia clinica del paziente e ai reperti obiettivi.

3.5.3 FOLLOW-UP UDITIVO

Oltre allo screening neonatale (otoemissioni acustiche o ABR) si può prevedere una successiva valutazione a sei e a dodici mesi. Nei neonati adeguatamente trattati non si riscontra nessun problema di sordità neurosensoriale [4].

4. BIBLIOGRAFIA

[1] Robert-Gangneux F, Dardé ML. Epidemiology of and diagnostic strategies for toxoplasmosis. Clinical Microbiology Reviews. 2012; 25:264–96.

[2] Toxoplasmosis screening during pregnancy in France: Opinion of an expert panel for the CNGO. Journal of Gynecology Obstetrics and Human Reproduction 49. 2020; 101814.

[3] Peyron F, L'Ollivier C, Mandelbrot L, Wallon M, Piarroux R, Kieffer F, Hadjadj E, Paris L, Garcia-Meric P. Maternal and Congenital Toxoplasmosis: Diagnosis and Treatment Recommendations of a French Multidisciplinary Working Group. Pathogens. 2019; 10.3390.

[4] Bollani L, Auriti C, Achille C, Garofoli F, De Rose DU, Meroni V, Salvatori G, Tzialla C. Congenital Toxoplasmosis: The State of the Art. Frontiers in Pediatrics. 2022; 10.3389

[5] Montoya JG, Laessig K, Fazeli MS, Siliman G, Yoon SS, Drake-Shanahan E, Zhu C, Akbary A, McLeod R. A fresh look at the role of spiramycin in preventing a neglected disease: meta-analyses of observational studies. European Journal of Medical Research. 2021; 26:143.

[6] Mandelbrot L, Kieffer F, Sitta R, Laurichesse-Delmas H, Winer N, Mesnard L, Berrebi A, Le Bouar G, Bory JP, Cordier AG. Prenatal therapy with pyrimethamine + sulfadiazine versus spiramycin to reduce placental transmission of toxoplasmosis: A multicenter, randomized trial. American Journal of Obstetrics&Gynecology. 2018; 4, 386.e1–386.e9.

[7] Ministero della Salute, Istituto Superiore di Sanità e CeVEAS http://www.salute.gov.it/imgs/C_17_pubblicazioni_1436_allegato.pdf.

[8] Wehbe K, Pencole L, Lhuaire M, Sibiude J, Mandelbrot L, Villena I, Picone O. Hygiene measures as primary prevention of toxoplasmosis during pregnancy: A systematic review. Journal of Gynecology Obstetrics and Human Reproduction. 2022; 51(3):102300.

[9] Fricker-Hidalgo H, Cimon B, Chemla C,. Darde ML, Delhaes L, L'Ollivier C, Godineau N, Houze S, Paris L, Quinio D, Robert-Gangneux F, Villard O, Villena I, Candolfi E, Pelloux H. Toxoplasma Seroconversion with Negative or Transient Immunoglobulin M in Pregnant Women: Myth or Reality? A French Multicenter Retrospective Study. Journal of Clinical Microbiology. 2013.

[10] Meroni V, Genco F, Tinelli C, Lanzarini P, Bollani L, Stronati M, Petersen E. Spiramycin treatment of *Toxoplasma gondii* infection in pregnant women impairs the production and the avidity maturation of *T. gondii*-specific immunoglobulin G antibodies. Clinical and Vaccine Immunology. 2009; 16: 1517-20.

[11] Meroni V, Genco F, Scudeller L, Brenier-Pinchart MP, Fricker-Hidalgo H, L'Ollivier C, Paris L, Pelloux H. Diagnostic Accuracy of LDBIO-Toxo II IgG and IgM Western Blot in Suspected Seroconversion in Pregnancy: A Multicentre Study. Pathogens. 2022; 8;11(6):665.

[12] Mahmoudi S, Mamishi S, Suo X, Keshavarz H. Early detection of *Toxoplasma gondii* infection by using a interferon gamma release assay: A review. Experimental Parasitology. 2017; 172 39-43.

[13] Robert MG, Brenier-Pinchart MP, Garnaud C, Fricker-Hidalgo H, Pelloux H. Molecular diagnosis of toxoplasmosis: recent advances and a look to the future. 2021 Expert Rev Anti Infect Ther. Dec;19(12):1529-1542.

[14] Salomon L.J., Sotiriadis A., Wulff C.B., Odibo A., Akolekar R. risk of miscarriage following amniocentesis or chorionic villus sampling: systematic review of literature and updated meta-analysis. Ultrasound Obstetrics and Gynecology. 2019; 54: 442–451.

[15] Peyron F, Wallon M, Kieffer F, Garweg J. Toxoplasmosis. In: Remington JS, Klein JO editors. Infectious Diseases of the Fetus and Newborn Infant. Philadelphia, PA: Elsevier. 2016; 949–1042.

[16] Peyron F, L'Ollivier C, Mandelbrot L, Wallon M, Piarroux R, Kieffer F. Maternal and congenital toxoplasmosis: diagnosis and treatment recommendations of a French multidisciplinary working group. Pathogens. 2019. 8:24.

[17] L'Ollivier C, Wallon M, Faucher B, Piarroux R, Peyron F, Franck J. Comparison of mother and child antibodies that target high-molecular-mass *Toxoplasma gondii* antigens by immunoblotting improves neonatal diagnosis of congenital toxoplasmosis. Clinical and Vaccine Immunology. 2012; 19:1326–8.

AMCLI
associazione
microbiologi
clinici italiani
Ente del Terzo Settore

ALLEGATO N. 1: NORME IGIENICO-ALIMENTARI PER LA GESTANTE RECETTIVA PER *TOXOPLASMA GONDII*

- Cuocere sempre molto bene le carni prima del consumo;
- Evitare il consumo di carni crude o poco cotte, salumi crudi, molluschi bivalvi, latte non pastorizzato, uova crude;
- Lavare accuratamente frutta e verdure prima del consumo;
- Lavare sempre le mani prima di mangiare e dopo aver toccato carni crude, frutta e verdure non lavate, terra o altri materiali potenzialmente contaminati con le feci del gatto;
- Pulire accuratamente le superfici della cucina e gli utensili venuti a contatto con carni crude, frutta e verdure non lavate;
- Usare sempre guanti di gomma in tutte le attività che possono comportare il contatto con materiali potenzialmente contaminati con le feci del gatto (giardinaggio, orticoltura, pulizia lettiera del gatto, ecc.);
- Evitare il contatto con il gatto e soprattutto con le sue feci; in caso di presenza di un gatto in casa adottare le seguenti precauzioni: alimentare l'animale con cibi cotti o in scatola evitando che esca di casa, affidare ad altri la pulizia della sua cassetta, facendo sostituire frequentemente (meglio se quotidianamente) la lettiera e igienizzando il contenitore per almeno 5' con acqua bollente;
- Evitare viaggi al di fuori dell'Europa e del Nord America;
- Eiminare dalla propria abitazione veicoli animali (mosche, scarafaggi, ecc.).

ALLEGATO N. 2: ALGORITMI DIAGNOSTICO-TERAPEUTICI DELLA TOXOPLASMOSI

FLOW-CHART DELLO SCREENING SIEROLOGICO PRECONCEZIONALE

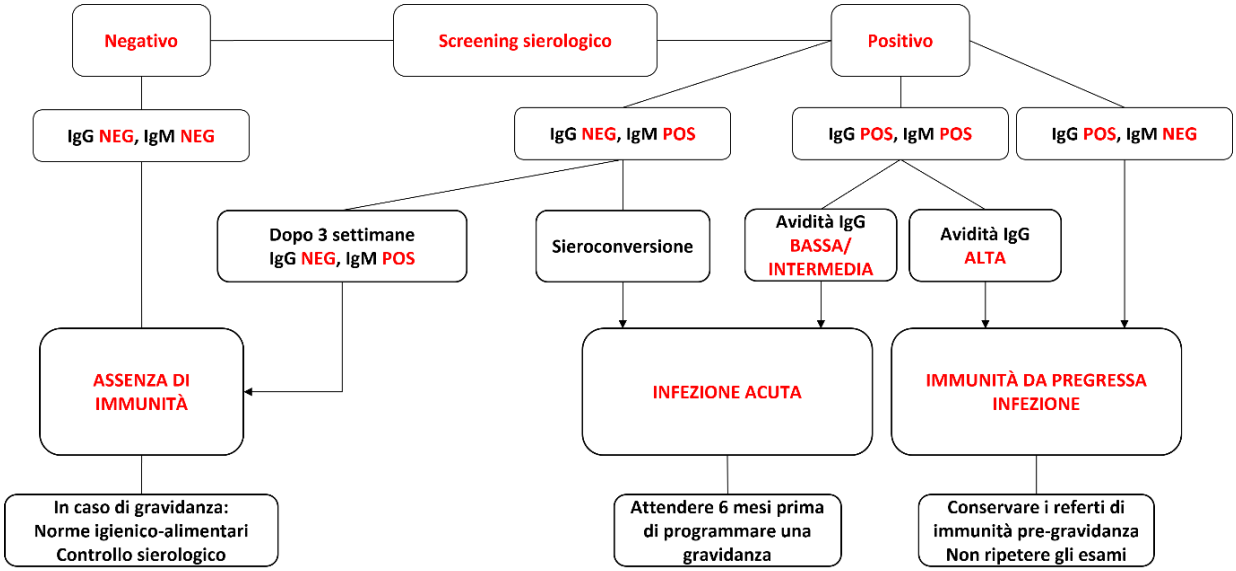

FLOW-CHART DELLO SCREENING SIEROLOGICO IN GRAVIDANZA

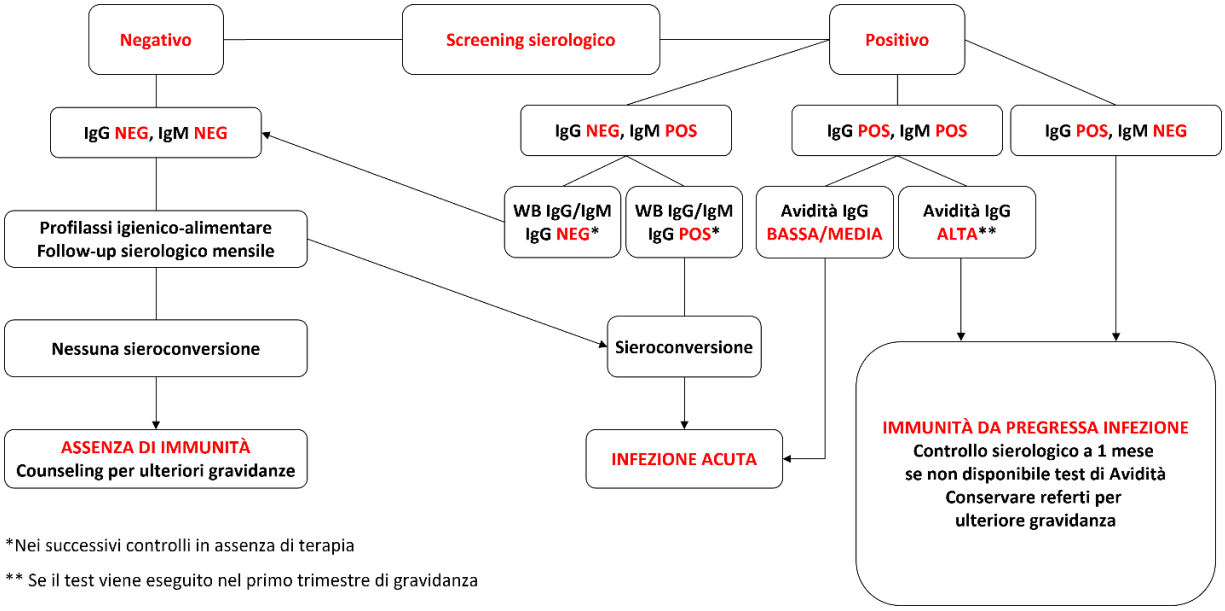

*Nei successivi controlli in assenza di terapia

** Se il test viene eseguito nel primo trimestre di gravidanza

MANAGEMENT DELL'INFEZIONE ACUTA IN GRAVIDANZA

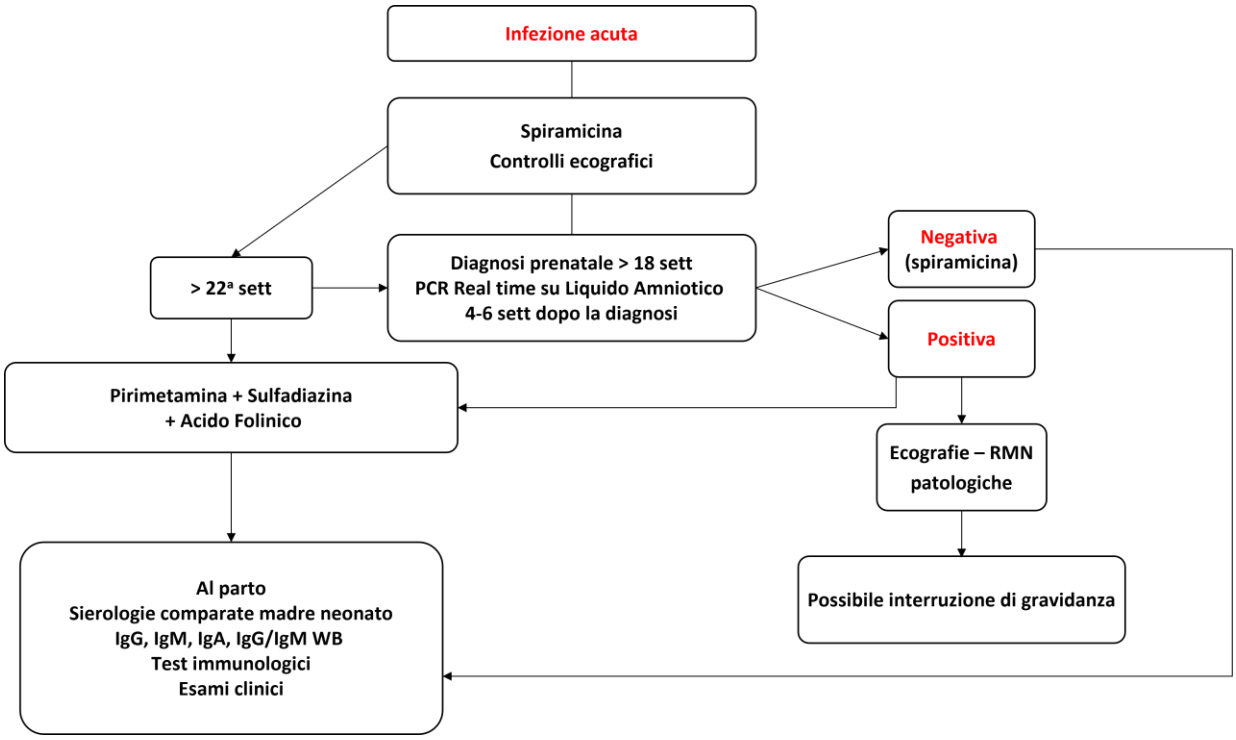

MANAGEMENT DEL NEONATO A RISCHIO

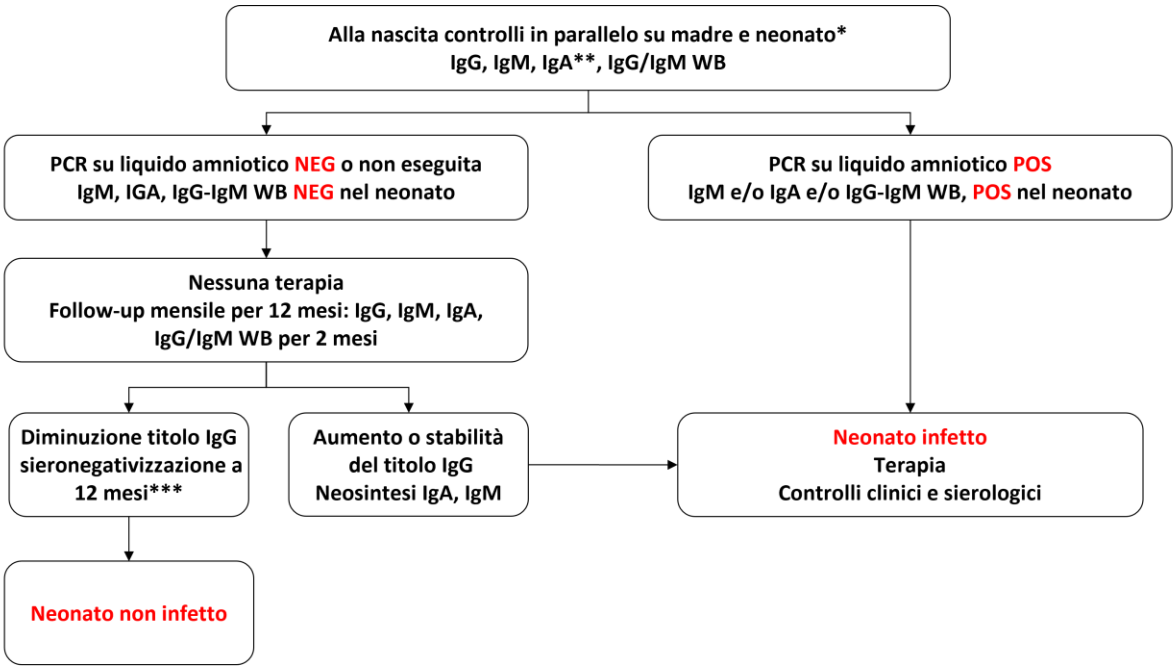

*Su sangue periferico

** IgA /IgM ISAGA sono i test più sensibili

*** Sieri vanno conservati per un anno e follow-up eseguito nello stesso laboratorio

N.B.: Sieronegativizzazioni transitorie sono possibili in corso di terapia